ICONES
NERVORUM CAPITIS
IN IX TABULIS PERFECTIS
TOTIDEMQUE LINEARIBUS
AUCTORE
FR. ARNOLDO.

TURICI,
IMPENSIS ORELLII, FUESSLINI ET SOCIORUM.

6017(1)

Coll.

9 lithogr. plates (plus 9 in outline)

5 6P

18 engraved plates

ICONES

NERVORUM CAPITIS

IN LUCEM EDITAE

AUCTORE

FRIDERICO ARNOLDO.

TURICI,

IMPENSIS ORELLII, FUESSLINI & SOCIORUM.

LONDINI APUD BLACK & ARMSTRONG.

PETROPOLI APUD WILHELMUM GRAEFF.

PARISIIS APUD J. B. BAILLIÈRE.

TRAIECTI AD RHENUM APUD ROB. NATAN.

PRAEFATIO.

Nonnulla nervorum cerebri paria iconibus egregie sunt expressa, omnium autem nervorum capitis imaginibus ad naturam et ad veritatem pictis, certo ordine inter se conjunctis adhuc caremus, quamquam hodierna anatomes conditio eas maxime poscat. Quare equidem, quum septem abhinc annos capitis partes, inprimis nervos accurata perscrutatione ac meditatione tractaverim pro juvanda nervorum capitis cognitione has tabulas edere institui.

Delineationes, quas publice hic exhibeo, omnino praeparationibus meis respondent. Justa et vera ratio situs ac dimensionum in singulis nervis delineandis ubique a me observata est, quo fit, ut nonnunquam diversa ejusdem partis conditio, si singulas figuras comparares, cognoscatur, quae res iis animo bene reputanda est, qui his tabulis sint usuri vel easdem dijudicare velint.

Summa religione affirmare possum, nulla filamenta in iconibus pro nervis recepta esse, quorum natura dubitationis ansam praebuerit. Illas partes, quas primus observavi, nerveas esse, tempore edocebimur, etiamsi quidam anatomici hodierno die observationibus meis diffidant aut de iis disceptent. Quum adhuc passim dubitetur, an res ante non cognitae, — ut ganglion oticum, ramus auricularis nervi vagi, nervus recurrens primi rami quinti paris, nervus petrosus superficialis minor, intumescentia ganglioformis nervi facialis, conjunctio nervi sympathici cum auditorio —, vere sint in rerum natura et quum nonnulli anatomici ganglion illud pro glandula habeant, quamquam dissector subtilis, cautione adhibita, facile illos nervos deprehendere

possit, et multi anatomes cultores *), hanc partem ganglion esse, publice testati sint, suspicari licet, eas causas, quas scientia abhorreat, res controversas effecisse. Hae tamen me non movent, quia persuasum mihi est, illas tantum observationes de nervis scripto a me traditas esse, quas e multis investigationibus, re bene perpensa, veras cognovi. Facile credo, me in rebus nonnullis levioribus errore ductum esse, at in illis majoris momenti non sum lapsus; etenim iterum iterumque naturam interroganti magis in dies mihi constat, a me visa non esse falsa. Inquisitiones meas de capitis nervis in una tantum re imperfectas deprehendi; alterum enim nervum musculi tensoris tympani e nervo pterygoideo orientem antea non observaveram.

Omnes compilatores oro atque rogo, ne tangant has tabulus. Secum reputent isti, scientiae gravissimum detrimentum expilationibus inferri, quae his diebus nefario atque indigno modo committuntur; etenim hac re non solum tabularum editio difficilior redditur, sed etiam icones ad alias expressae corruptae plerumque et multis vitiis auctae traduntur, quo magnum damnum rei anatomicae oriatur. Qui utinam sanctum habeant, si non jus aliorum, at scientiae commodum.

Maximas gratias illi viro persolvo, qui, bene versatus in delineandis rebus anatomicis, indefesso studio figuras ad naturam probe descripsit, deinde delineationes ac sculpturas in lapide fecit: Franciscum dico Wagnerum, qui praeclarus artifex summam opem in edendis his figuris dexteritate ac diligentia sua mihi tulit. Etiam de Christiano Thiese, qui tabulas excudendas perite atque accurate tractavit, grata mentio facienda mihi est.

Scripsi Heidelbergae, nonis Januarii 1834.

---

*) Viri illustrissimi et clarissimi Tiedemann, Breschet, Kuhn, Wagner, Heusinger, Retzius, Langenbeck, Krause, Roemer, Lauth, Varrentrapp, Treviranus, M. J. Weber, Hempel, J. Müller, Wutzer, Mayer, Hagenbach, Hueck, Bendz.

INTRODUCTIO.

Nervi diversi generis in capite distributi sunt, cum tot et tanta organa huic sint propria. Nervi cerebri, nervi cervicales quatuor superiores et suprema pars systematis nervorum vegetativi ad hoc corporis fastigium pertinent.

Caput est sedes sensorii, capiti insunt organa sensuum; ergo praevalent nervi, qui sunt systematis animalis. In capite utriusque systematis ratio opposita est ordini et numero nervorum abdominis, viget enim in visceribus vis vegetativa.

Nervi gangliorum imprimis arteriis sunt impertiti; nervi cerebrales et spinales in musculos voluntarios organaque tactus ramos suos immittunt. — Pars cephalica nervi sympathici filamenta multa carotidibus, et externis et internis, atque arteriis vertebralibus dat; plura conjunctiones ineunt cum nervis cervicis et cerebri. Nervorum cervicalium quatuor superiores in occipite et collo distribuuntur. Nervi cerebrales cranio ac facici organisque utroque hoc inclusis, laryngi et pulmonibus, oesophago et stomacho sunt destinati.

Duodecim paria nervorum cerebri exinde a Soemmerringii temporibus apud nostrates numerantur. Denominationes paris primi usque ad par duodecimum hae sunt: nervus olfactorius, opticus, oculomotorius, trochlearis, trigeminus, abducens, facialis, acusticus, glossopharyngeus, pneumogastricus, accessorius Willisii, hypoglossus.

Omnes cerebri nervi apte in duas dividuntur classes, quarum una sensuum nervos proprie dictos, altera nervos cranii intervertebrales complectitur. Par primum, secundum, octavum ad illam pertinent; hanc autem constituunt reliqua nervorum paria, quae, sicut nervi spinales, cum duplici radice, et anteriore et posteriore, originem e cerebro ducunt atque inter cranii vertebras egrediuntur.

Nervos cranii intervertebrales iterum in duo paria dividimus. Anticum par nervum cerebri tertium et qui sequuntur usque ad septimum, posticum inferiores a nono ad duodecimum comprehendit. Nervi intervertebralis anterioris postica radix est portio major quinti paris, antica efficitur tertio, quarto et sexto nervorum paribus ac nervo masticatorio s. portione illius paris minore. Radix anterior posterioris nervi intervertebralis par undecimum et duodecimum, radix postica decimum complectitur. Inter utramque radicem medium est par septimum et nonum, ideoque mixti possunt nominari nervi faciales et glossopharyngei. Ex hac sententia nervi cerebrales brevi in conspectu ponuntur hoc modo:

Classis prima: Par I, II, VIII,

		Nervus intervertebralis anterior,	posterior
Classis secunda	Radices posteriores, anteriores	Par III, IV, VI, et port. min. quinti par. Par VII	Par XI, XII,
		Par V,	Par IX, Par X,

Alia etiam distributio nervorum cerebri naturae congruens proponi potest: Nervi ad paria intervertebralia, et anticum et posticum, pertinentes tum mixti, i. e. motorii et sensiferi sunt, tum simplices i. e. qui soli movent. Ad illam partem referenda sunt par V, et VII, X cum XI et IX, ad hanc par III, IV, VI, et XII. Ergo

Classis prima: I, II, VIII.

		Nervi mixti	Nervi simplices
Classis secunda	Nervus intervertebralis anterior, posterior,	V, VII,	III, IV, VI.
		X cum XI, IX.	XII

Singulis cerebri nervis hoc assignatum est, ut tertius, quartus et sextus oculum, duodecimus linguam moveant, ut par quintum facici, narium et oris, par decimum oesophagi, stomachi, laryngis et pulmo-

num sensui inserviant. Quinto pari portio minor pro nervo masticatorio, ac decimo par undecimum pro nervo vocali et respiratorio addita sunt. Paris septimi portio major est nervus motorius facici, minor portio nervus sensiferus. Par nonum linguae radicis ac pharyngis sensum perficit majore parte, minore pharyngem movet.

Nervi classis primae conformatione, genesi, proprietate vitali maxime differunt a ceteris cerebri nervis: nullos ramos emittunt in decursu suo, structura cum cerebri substantia magis conveniunt quam nervi intervertebrales, prodeunt in foetu e cellulis cerebralibus, percipiunt tantummodo quaedam irritamenta: lucem, sonum et odores.

Nervi cranii intervertebrales fabrica cum nervis spinalibus congruunt: radice anteriore et posteriore originem ducunt e cerebro, posterior radix ganglio instructa est, anterior nullum ostendit, illa ex multis tenuibus filamentis usque ad ganglion constat, haec statim ab initio rotundum truncum, etsi pluribus filis oriatur, format; nervi intervertebrales filamenta spargunt tum per decursum, tum si quae organa intrant, neque e cerebro neque e medulla spinali enascuntur, sed gignuntur per se eo loco, ubi exstant; irritationes diversas percipiunt, ita ut aut motiones musculorum aut sensus cicantur; diverso itinere impressiones radicibus et anterioribus et posterioribus ducuntur. Ergo quum una series nervorum conditiones cerebri et medullae spinalis ad organa deducit, quo motus perficiantur, altera autem impressiones externas et organorum affectiones ad partes centrales propagat, quo sensus procreantur, nervi intervertebrales in nervos motorios ac sensiferos dividi possunt: nervorum spinalium radix anterior ad motum, posterior ad sensum pertinet. Quatenus quidam cerebri nervi cum illa, alii cum hac congruant, investigatione anatomica subtili edocemur.

Nervis cerebri conjunctio dynamica sensorii communis cum partibus capitis externis, pulmonibus ac stomacho directe efficitur. Illis animi rationes ad haec organa continentur, consensus ac mutui externarum et internarum partium effectus peraguntur. Nervi cerebrales tum ea, quae percipiuntur, ad animum ducunt et sensus conficiunt, tum cerebri actus ad partes propagant et motus excitant. Diversa nervorum functio nititur et in diversa horum natura, et in propria cerebri partium conditione, et in peculiare organi externi indole. — Ergo nervorum trunci et filamenta primum diversa officia pro structura sua exsequuntur; veri sensuum nervi tum inter se tum a quinto et decimo pari conformatione differunt, nervi motorii cum his sensiferis natura non congruunt. Deinde quaeque cerebri pars indole

sua aut sensui aut motui cognata est, et hanc aut illam rationem suam nervis sibi adjunctis communicat. Denique omnia organa natura sua ad has aut ad illas cerebri actiones referuntur, ita ut animi res aut perficiant aut ab iis curandis abstineant.

Quo diversiores sunt cujusque corporis partis rationes ad animum, eo plura nervorum paria; quo majoris organum momenti est, eo magis varia origo et natura nervorum. — Caput plures atque eximias partes complectitur, quibus ratio et numerus nervorum convenit; cerebrum et cranium, quae inde ab origine normam medullae spinalis ac vertebrarum exhibent, ambitum tam insignem in homine consecuta sunt, ut singulae unius nervi partes in origine et decursu separatae sint, ideoque multi nervorum trunci in cranio et cerebro inveniantur, quorum norma primitiva subtiliori scrutatori patebit.

Si quis nervorum cerebri conditionem ac naturam cognoscere vult, ad has maxime res animum adjiciat necesse est:

I. Organis sensuum tribus superioribus proprii ac singulares sunt nervi, qui ad unam eandemque nervorum cerebri classem pertinent. Par primum, secundum et octavum, s. nervus olfactorius, opticus, acusticus vèri sensuum nervi appellantur.

II. Reliqua nervorum cerebri paria typum nervorum spinalium ostendunt atque intervertebralia nominanda sunt. Quum tres cranii vertebrae numerentur, inter has tantum duo nervi intervertebrales, et anticus et posticus, interesse possunt, qui propter varietatem capitis partium et cerebri amplitudinem in plures singulos truncos disjuncti sunt.

III. Par tertium, sextum et duodecimum nervorum e basi cerebri eodem modo, quo anteriores nervorum spinalium radices, par quintum et decimum, quo radices posteriores oriuntur; septimum ac nonum par medium locum tenent inter utramque radicem. Par quartum et portio minor quinti paris atque undecimum par ortu suo distinguntur a ceteris nervis motoriis.

IV. Plurimi nervorum intervertebralium trunci per foramina capitis intervertebralia, fissuram orbitariam superiorem ac foramen lacerum, penetrant: per illam nervus tertius, quartus, sextus et ramus ophthalmicus s. primus quinti paris, per hoc nervus nonus, decimus atque undecimus. Foramen rotundum et ovale, quae secundo et tertio quinti paris ramo destinata sunt, ac foramen condyloideum, quod nervo hypoglosso s. duodecimo tributum est, ad illa foramina intervertebralia pertinent: hae aperturae ab illis sejunctae sunt, quia cranium formam cerebro et nervis congruentem consecutum est. Par

septimum decursum habet peculiarem in osse temporum propter intimam ad nervum auditorium et auditus organon rationem.

V. Nervi intervertebrales ita distribuuntur, ut anterior facici motibus ac vitae sensili et organis illa inclusis inserviat, posterior autem ad systema pneumogastricum, linguam, pharyngem, oesophagum, stomachum, laryngem, pulmones pertineat. — Lingua, organon gustus, loquelae et deglutitionis, ramis utriusque nervi intervertebralis instructa est. — Musculi orbitae tribus singularibus praediti sunt nervis, qui e diversis cerebri locis originem ducunt; nam ex oculo animus elucet, varii affectus hoc organo indicantur, oculus sine motu eget omni vi atque vigore. — Musculis manducantibus impertitus est nervus masticatorius s. portio minor quinti paris, musculis facici nervus facialis, integumentis vultus, temporum et colli, membranae mucosae narium atque oris portio major quinti ac minor septimi paris. Pharyngis cum linguae radice proprius est nervus glossopharyngeus, laryngis et arteriae asperae, oesophagi ac stomachi nervus vagus. Par undecimum movet musculos laryngis internos et quosdam colli, quibus ab imo pectore spiritum ducimus. Nervus duodecimus apte nominatur linguae motorius, quia hujus rami in musculos linguae atque ossis hyoidei distribuuntur.

VI. In decursu plures nervorum cerebri, tum inter se, tum cum nervis cervicis, tum cum suprema nervi sympathici parte conjunctiones ineunt, quia nervi vel unam eandem partem spectant, vel mutuas affectiones ad unam corporis partem conferunt, vel sese commiscendo organa intermedia procreant: v. g. nervus quintus et septimus, nervus lingualis et hypoglossus multifarie conjunguntur, filamenta suprema systematis gangliorum et nervi cerebrales atque cervicales connectuntur, nervi e gangliis cervicalibus cum nervis cerebri et cervicis ganglia gignunt, quae ad utrumque nervorum systema pertinent, ut ganglion ophthalmicum, oticum, nasale, maxillare, semilunare, petrosum et ganglion nervi vagi, quorum quatuor priora ganglia organorum sensuum sunt et reliqua constituunt gangliorum capitis genus intervertebrale.

CONSPECTUS NERVORUM CAPITIS.

A. Nervi cerebrales.

Par primum, nervus olfactorius.

Vid. tab. I. II. IV. V.

I. Pars cerebralis, pluribus radicibus conjuncta* cum basi corporis striati in fossa Sylvii. Tab. I, 1. 2. 3.

II. Bulbus cinereus. Tab. I, 4. Tab. II, 1.

III. Rami e bulbo nervi olfactorii, incuntes narium cavitatem per foramina cribrosa.

1) Rami septi narium. Tab. IV, 1.

2) Rami laterales narium Tab. V.

Par secundum, nervus opticus,

Vid. tab. I. II. III. VI. VIII.

I. Pars cerebralis, conjuncta cum colliculi nervi optici parte posteriore, corporibus quadrigeminis, cruribus cerebri et tubere cinereo. Tab. I. Tab. VI, 1. 2. Tab. VIII, 1. 2.

Corpus geniculatum s. intumescentia ganglioformis in origine nervi optici. Tab. VIII, tt.

II. Chiasma nervorum opticorum. Tab. I, aa.

III. Pars orbitalis, per foramen opticum orbitam intrans. Tab. II. Tab. III. Tab. VIII, 4.

IV. Retina.

Par tertium, nervus oculomotorius.

Vid. tab. I. II. III. VI. VII. VIII.

I. Pars cerebralis, conjuncta cum crurum cerebri facie interna et substantia perforata media. Tab. I.

II. Pars orbitalis, per canalem durae matris singularem et fissuram sphenoidalem orbitam ingrediens. Tab. II. Tab. III. Tab. VI. Tab. VIII. 4.

III. Ramus superior, pertinens ad musculum rectum oculi superiorem et levatorem palpebrae superioris. Tab. III, 1. Tab. VI, 4. Tab. VIII, 6.

IV. Ramus inferior, qui finditur in

1) surculum pro musculo recto oculi interno. Tab. III, 3. Tab. VI, 6.

---

*) Locus, ubi nervi cum substantia cerebri et medullae spinalis conjunctiones ineunt, eorum origo dici solet.

2) surculum pro musculo recto oculi inferiore. Tab. III, 4. Tab. VI, 7.

3) surculum pro musculo obliquo inferiore. Tab. III, 5. Tab. VI, 8. Tab. VII, 1. Tab. VIII, 7.

4) Radicem brevem ganglii ophthalmici. Tab. III, 6. Tab. VI, 9. Tab. VIII, 8.

Par quartum, nervus trochlearis s. patheticus.

Vid. tab. I. II. VI. VII. VIII.

I. Pars cerebralis, conjuncta cum cruribus cerebelli ad corpora quadrigemina cumque valvula cerebri. Tab. VI, 10. Tab. VIII, 9.

II. Pars orbitalis, intrans per durae matris canalem sibi proprium inter nervum oculomotorium et ramum ophthalmicum quinti paris et per fissuram orbitariam superiorem in orbitam. Tab. II. Tab. VI, 11. Tab. VIII, 11.

III. Rami, qui in musculum obliquum superiorem s. trochlearem disperguntur. Tab. II.

Par quintum, nervus trigeminus s. divisus s. sympathicus medius.

Conf. omnes tabulae.

I. Pars cerebralis, conjuncta cum corporibus restiformibus medullae oblongatae, apparens inter pontis fibras per duas fissuras et divisa in portionem majorem ac minorem. Tab. I, 5. 6. 7. Tab. VI, 12. 13. Tab. VIII, 12.

II. Truncus quinti paris, exiens e calvaria per foramen durae matris separatum. Tab. II.

III. Ganglion semilunare s. Gasseri s. intervertebrale capitis anticum in fovea ossis petrosi situm, pertinens ad portionem majorem. Tab II, 2. Tab. III, 7. Tab. V, 1. 2. Tab. VII, 2. 3. 4. Tab. VIII, 14.

IV. Ramus primus s. ophthalmicus. Tab. II, 3. Tab. III, 8. Tab V, 3. Tab. VII, 5. Tab. VIII, 15.

1) Nervus recurrens, inter laminas tentorii. Tab. II, 6. 7.

Per fissuram orbitalem superiorem intrans in orbitam.

2) Nervus frontalis. Tab. II, 8. Tab. VI, 16. Tab. VII, 6. Tab. VIII, 16.

a) Ramus supratrochlearis. Tab. II, 9. Tab. VI, 17. Tab. VIII, 7. Tab. IX, 2.

b) Ramus supraorbitalis. Tab. II. Tab. VII, 8. Tab. IX, 1.

3) Nervus lacrymalis. Tab. II, 10. Tab. III, 10 Tab. VI, 23. Tab. VII, 9.

a) Ramus internus. Tab. III, 13. Tab. VII, 10.

b) Ramus externus, coiens cum nervo subcutaneo malae. Tab. III, 11. 12. Tab. VII, 11. 12.

4) Nervus nasociliaris s. nasalis. Tab. III, 14. Tab. VI, 28. Tab. VIII, 18.

a) Radix longa ganglii ophthalmici. Tab. III, 15. Tab. VI, 19. Tab. VIII, 19.

Ganglion ophthalmicum s. ciliare s. lenticulare. Tab. III, 16. Tab. VI, 24. Tab. VIII, 20.

α) Conjunctio cum nervo oculomotorio s. radix brevis. Tab. III, 6. Tab. VI, 9. Tab. VIII, 8.

β) Conjunctio cum nervo nasociliari s. radix longa. Tab. III, 15. Tab. VI, 19. Tab. VIII, 19.

γ) Conjunctio cum nervo sympathico s. radix media. Tab. III, 51. Tab. VI, 25. Tab. VIII. 21.

δ) Nervuli ciliares. Tab. VI, 26.

ε) Fasciculus superior, Tab. III, 18. Tab. VIII, 22.

ζ) Fasciculus inferior nervorum ciliarium. Tab. III, 19. Tab. VIII, 23.

b) Nervuli aliquot ciliares. Tab. III, 21. Tab. VI, 20. Tab. VIII, 24.

c) Ramus infratrochlearis. Tab. II, 12. Tab. III, 23. Tab. VI, 22. Tab. IX, 3.

d) Ramus ethmoidalis, per foramen ethmoidale in cranium intrans et per foramen cribrosum in cavum nasi. Tab. II, 13. Tab. III, 22. Tab. V, 4. Tab. VI, 21.

α) Ramus septi narium. Tab. IV, 2. Tab. V, 5.

β) Ramus lateralis narium. Tab. V, 6.

γ) Ramus externus narium. Tab. V, 7. Tab. VIII, 26.

V. Ramus secundus s. maxillaris superior, per foramen rotundum fossam sphenopalatinam iniens. Tab. II, 4. Tab. III, 24. Tab. V, 8. Tab. VI, 27. Tab. VII, 13. Tab. VIII, 27.

1) Nervus subcutaneus malae. Tab. III, 25. Tab. VII, 14. Tab. VIII, 28. Tab. IX, 4.

a) Ramus superior, conjunctus cum nervo lacrymali. Tab. III, 11. Tab. VII, 15.

b) Ramus inferior. Tab. VII, 16.

2) Nervus pterygo- s. spheno- palatinus. Tab. V, 9. Tab. VI, 28. Tab. VIII, 29.

a) Conjunctio cum ramo profundo nervi Vidiani s. sympathico. Tab. V, 11. Tab. VI, 31.

Ganglion rhinicum s. nasale s. sphenopalatinum s. Meckelii. Tab. V, 10. Tab. VI, 29.

α) Filamenta, se conjungentia cum nervo optico. Tab. VI, 33.

β) Conjunctio cum ganglio ophthalmico (nonnunquam inventa).

b) Ramus superior nervi Vidiani s. nervus petrosus superficialis major. Tab. II, 14. Tab. III, 28. Tab. V, 12. Tab. VI, 30. Hic nervus et

c) Nervi nasales substantiam ganglii nasalis perforant cumque eadem cohaerent.

α) Nervus septi narium s. nasopalatinus Scarpae. Tab. IV, 3. Tab. V, 14.

β) Nervi nasales superiores. Tab. V, 15.

γ) Nervus pharyngeus. Tab. IV, 4. Tab. V, 13. Tab. VI, 32.

d) Nervi palatini. Tab. V, 16. 17. Tab. VI, 34.

α) Nervus palatinus major. Tab. V, 17.

Nervi nasales inferiores. Tab. V, 18.

β) Nervi palatini minores. Tab. V, 16. 16.

3) Nervus alveolaris s. dentalis posterior, major et minor. Tab. III, 26. Tab. VI, 36. 37. Tab. VII, 18. Tab. VIII, 31.

a) Rami buccales. Tab. VII, 19.

b) Rami dentales. Tab. VIII, 37.

c) Rami ad gingivam pertinentes. Tab. VIII, 38.

d) Conjunctio cum nervo dentali anteriori. Tab. VIII, 36.

4) Nervus infraorbitalis. Tab. III, 27. Tab. VI, 35. 39. Tab. VII, 20. Tab. VIII, 30. Tab. IX, 5.

a) Nervus dentalis anterior minor. Tab. VI, 38. Tab. VIII, 32.

b) Nervus alveolaris s. dentalis anterior major. Tab. VIII, 33.

α) Rami dentales. Tab. VIII, 34.

β) Ramus nasalis. Tab. VIII, 35.

c) Nervus palpebralis inferior, internus et externus. Tab. IX, 16.

d) Nervus nasalis superior et inferior. Tab. IX, 7. 7.

e) Nervus labialis superior, externus et internus. Tab. IX, 8.

f) Conjunctio cum nervo faciali. Tab. IX, 9.

VI Ramus tertius s. nervus maxillaris inferior (portio minor cum parte portionis majoris), per foramen ovale transiens. Tab. II, 5. Tab. III, 29. Tab. V, 19. Tab. VI, 40. Tab. VII, 21. Tab. VIII, 39.

1) Nervus buccinatorius. Tab. III. 30. Tab. VI, 44. Tab. VII, 25. Tab. VIII, 46. Tab. IX, 14. 15.

Ramus pterygoideus externus. Tab. III, 32.

2) Nervus temporalis profundus anterior. Tab. III, 31. Tab. VIII, 45.
3) Nervus temporalis profundus posterior. Tab. III, 31. Tab. VI, 43. Tab. VII, 24. Tab. VIII, 44.
4) Nervus massetericus. Tab. III, 33. Tab. VI, 42. Tab. VII, 23. Tab. VIII, 43.
5) Nervus pterygoideus internus, ganglion oticum plerumque perforans et ramulos mittens ad
   a) musculum tensorem veli palatini. Tab. V, 24.
   b) tensorem tympani. Tab. V, 23.* Tab. VII, 26.
   c) musculum pterygoideum internum. Tab. V, 23.

Ganglion oticum s. auriculare. Tab. V, 25. Tab. VII, 27. Tab. VIII, 40.

   α) Conjunctio cum portione quinti paris minore s. radix brevis.
   β) Conjunctio cum nervo glossopharyngeo s. radix longa. Tab. V, 26. Tab. VII, 29. Tab. VIII, 41.
   γ) Conjunctio cum nervo sympathico s. radix mollis. Tab. V, 28. Tab. VII, 30.
   δ) Nervus ad tensorem tympani tendens. Tab. V, 27. Tab. VII, 28.
   ε) Filamenta sese jungentia cum radicibus nervi auricularis anterioris. Tab. V, 29. Tab. VII, 31.

6) Nervus alveolaris inferior. Tab. V, 21. Tab. VI, 45. Tab. VII, 32. Tab. VIII, 49.
   a) Nervus mylohyoideus. Tab. VII, 33. 34. 35. Tab. VIII, 50.
   b) Nervus dentalis.
      α) Rami dentales. Tab. VIII, 51.
      β) Rami ad gingivam missi. Tab. VIII, 52.
   c) Nervus mentalis. Tab. VIII, 53. Tab. IX, 10.
      α) Rami mentales. Tab. IX, 11.
      β) Rami palpebrales inferiores. Tab. IX, 12.
      γ) Conjunctio cum nervo faciali. Tab. IX, 13.
7) Nervus lingualis s. gustatorius. Tab. V, 22. Tab. VI, 46. 47. Tab. VII, 36. Tab. VIII, 47.
   a) Conjunctio cum chorda tympani. Tab. V, 30. Tab. VII, 37. Tab. VIII, 48.
   b) Rami ad ganglion maxillare pertinentes. Tab. VII, 38.

Ganglion glotticum s. linguale s. maxillare s. Meckelii. Tab. VII, 39.

   α) Conjunctio cum nervo linguali s. radix brevis. Tab. VII, 38.
   β) Conjunctio cum chorda tympani s. radix longa. Tab. VII, 40.

γ) Conjunctio cum nervo sympathico s. radix mollis Tab. VII, 41.
δ) Rami ad ductum Whartonianum. Tab. VII, 42.
ε) Rami ad nervum lingualem pertinentes. Tab. VII, 43.
c) Conjunctio cum nervo hypoglosso. Tab. VII, 71*.
d) Ramus buccalis. Tab. VII, 44.
e) Rami linguales. Tab. VII, 45.

3) Nervus temporalis superficialis s. auricularis anterior. Tab. III, 34. Tab. V, 20. Tab. VI, 41. Tab. VIII, 42.
a) Ramus meatus auditorii externi. Tab. III, 35.
b) Rami communicantes cum nervo faciali. Tab. IX, 17.
c) Rami auriculares anteriores. Tab. IX, 18.
d) Rami temporales superficiales. Tab. III, 36. Tab. IX, 19.

Par sextum, nervus abducens s. indignatorius.

Conf. tab. I. II. III. VI.

I. Pars cerebralis, conjuncta cum corpore pyramidali et margine pontis posteriore. Tab. I.
II. Pars cavernosa, per separatum durae matris foramen prope basin sellae turcicae in sinum cavernosum e cranio translata. Tab. II. Conjunctio cum nervo carotico interno et externo. Tab. VI, 133.
III. Pars orbitalis, per fissuram orbitalem superiorem orbitam introiens.
IV. Rami, qui musculo recto oculi externo absumuntur. Tab. III, 37. Tab. VI, 48.

Par septimum, nervus facialis s. communicans facici s. sympathicus medius s. portio dura nervi acustici.

Vid. tab. I. II. III. V. VI. VII. VIII. IX.

I. Pars cerebralis, conjuncta
1) cum pontis margine porsteriore et suprema parte corporis restiformis (portio major). Tab. I, 8. Tab. II, 15.
2) cum principio nervi acustici (portio minor). Tab. I, 9. Tab. II, 16. Filamenta nervea Wrisbergii. Tab. I, 10. Tab. VI, 49.

II. Pars petrosa, per porum acusticum internum in meatum auditorium internum et canalem Fallopii ingrediens. Tab. II.
1) Conjunctio portionis intermediae cum nervo acustico. Tab. II, 17.
2) Intumescentia ganglioformis genu nervi facialis. Tab. II, 18. Tab. VII, 46.
a) Conjunctio cum nervo petroso superficiale majore. Tab. VII, 47. Tab. VIII, 55.
b) Conjunctio cum nervo petroso superficiale minore. Tab. II, 20. Tab. VII, 48.
c) Ramulus, coiens cum nervo auditorio. Tab. II, 19.

3) Chorda tympani. Tab. II, 21. Tab. III, 38. Tab. V, 30. Tab. VIII, 57.
   a) Conjunctio cum nervo linguali. Tab. VII, 37.
   b) Ramus ad ganglion maxillare ablegatus. Tab. VII, 40.
4) Conjunctio cum ramo auriculare nervi vagi. Tab. V, 43.

III. Pars facialis, per foramen stylomastoideum ad faciem extensa.
1) Nervus auricularis posterior. Tab. V, 31. Tab. VIII, 58. Tab. IX, 20.
   a) Conjunctio cum ramo auriculare nervi vagi. Tab. V, 44. Tab. IX, 21.
   b) Ramus auricularis. Tab. V, 32. Tab. IX, 22.
   c) Ramus occipitalis. Tab. V, 33. Tab. IX, 23.
2) Nervus stylohyoideus et biventericus. Tab. VIII, 59. 60.
3) Nervus coiens cum nervis mollibus. Tab. VII, 50.
4) Ramus superior nervi facialis. Tab. IX, 24.
   a) Rami temporales. Tab. IX, 25. 25. 25.
   b) Rami malares s. zygomatici. Tab. IX, 26. 26. 26.
   c) Rami buccales. Tab. IV, 27. 27.
   Plexus anserinus. Tab. IX, 28.
5) Ramus inferior. Tab. IX, 29.
   a) Nervus marginalis maxillae inferioris. Tab. IX, 30.
   b) Nervus subcutaneus colli superior. Tab. IX, 33.

Par octavum, nervus acusticus s. auditorius s. portio mollis septimi paris.

Vid. tab. I. II. III. VI.

I. Pars cerebralis, conjuncta cum facie superiore ac posteriore corporis restiformis, taeniola cinerea ac striis medullaribus sinus rhomboidalis cumque cruribus cerebelli. Tab. I. Tab. VI, ss. xx.
II. Pars petrosa, per porum acusticum internum in meatum auditorium internum intrans. Tab. II.
III. Rami ad labyrinthum membranaceum per multa foramina penetrantes.
1) Nervus cochleae. Tab. III, 39.
2) Nervus vestibuli.
3) Nervus ampullarum externarum canalis semicircularis superioris atque externi. Tab. III, 40.

Par nonum, nervus glossopharyngeus.

Conf. tab. I. II. III. IV. V. VI. VII.

I. Pars cerebralis, conjuncta cum corporibus restiformibus per portionem suam majorem s. posteriorem, et minorem s. anteriorem. Tab. I.

II. Pars petrosa, per aperturam durae matris separatam et foramen lacerum posticum e cranio exiens. Tab. II.

1) Conjunctio cum ganglio cervicali supremo. Tab. IV, 32.
2) Ganglion petrosum s. nervi glossopharyngei. Tab. III, 41. Tab. IV, 5. Tab. V, 34. Tab. VI, 50.
3) Nervus tympanicus s. Jacobsonii, plura filamenta spargens ad membranam cavitatis tympani, et conjunctiones iniens cum nervo sympathico, ramo secundo et tertio quinti paris.. Tab. VI, 51. Tab. VII, 51.
   a) Ramulus ad fenestram ovalem missus. Tab. VII, 52.
   b) Conjunctio cum nervo carotico externo. Tab. VII, 54.
   c) Ramulus ad fenestram rotundam ablegatus. Tab. VII, 53.
   d) Ramulus ad tubam Eustachianam pertinens. Tab. VII, 55.
   e) Ramulus coiens cum ganglio nasale s. nervus petrosus profundus minor. Tab. VII, 56.
   f) Ramulus se jungens cum ganglio otico s. nervus petrosus superficialis minor. Tab. II, 22. Tab. III, 43. Tab. VII, 57.
4) Filamentum ad ramum auricularem nervi vagi pertinens. Tab. III, 42. Tab. V, 35.

III. Pars pharyngea et lingualis.

1) Ramus confluens cum nervo pharyngeo nervi vagi et nervo sympathico. Tab. IV, 6. Tab. V, 36. Tab. VI, 52.
   Plexus caroticus (saepe obvius). Tab. VI, 53.
   a) Rami cummunicantes cum nervis mollibus. Tab. VI, 54. 124.
   b) Ramuli pharyngei. Tab. VI, 55.
2) Rami pharyngei e trunco noni paris. Tab. IV, 8. Tab. V, 37. 37. Tab. VI, 56. 56. Tab. VII, 60.
3) Rami musculi stylopharyngei Tab. V, 38. Tab. VI, 57.
4) Ramus lingualis. Tab. IV, 7. Tab. V, 39. Tab. VI, 58. Tab. VII, 61,

Par decimum, nervus pneumogastricus s. vagus.

Vid. tab. I. II. III. IV. V. VI. VII. VIII.

I. Pars cerebralis, conjuncta cum corporibus restiformibus. Tab. I.

II. Pars petrosa, per foramen lacerum posticum e cranio edita. Tab. II.

1) Conjunctio cum ganglio cervicale supremo. Tab. IV, 33.
2) Ganglion nervi vagi. Tab. III, 44. Tab. IV, 9. Tab. V, 41. Tab. VI, 59.
3) Ramus auricularis nervi vagi. Tab. III, 45. Tab. V, 42.
   a) Ramuli, se jungentes cum nervo faciali. Tab. III, 46. Tab. V, 43. 43.

b) Ramulus, cohaerens cum nervo auriculare posteriore. Tab. V, 44.

c) Ramuli meatus auditorii externi. Tab. V, 45.

4) Conjunctio cum ramo interno s. minore nervi accessorii. Tab. IV, 17. Tab. V, 58. Tab. VI, 71.

III. Pars cervicalis.

1) Nervus pharyngeus superior et inferior. Tab. IV. 11. 12. Tab. V, 46. 47. Tab. VI, 60.

2) Plexus ganglioformis nervi vagi. Tab. IV, 10. Tab. V, 48. Tab. VI, 61.

3) Conjunctio cum ganglio cervicale superiore. Tab. IV, 34.

4) Nervus laryngeus superior. Tab. IV, 13. Tab. V, 49. Tab. VI, 62. Tab. VII, 62. Tab. VIII, 62.

a) Ramus internus. Tab. IV, 14. Tab. V, 51. 52. Tab. VI, 65. Tab. VII, 63.

b) Ramus externus, sese conjungens cum filamento e ganglio cervicale superiore. Tab. IV, 15. 38. Tab. V, 50. Tab. VI, 63. 64. Tab. VII, 64.

5) Rami cardiaci.

6) Nervus laryngeus inferior s. recurrens laryngeus. Tab. V, 53. Tab. VI, 67. Tab. VII, 66.

a) Rami oesophagei. Tab. V, 54.

b) Rami bronchiales. Tab. V, 55.

c) Rami laryngei. Tab. V, 56.

d) Surculus coiens cum nervo laryngeo superiore. Tab. V, 57.

IV. Pars thoracica.

V. Pars abdominalis.

Par undecimum, nervus accessorius Willisii.

Conf. tab. I. II. III. IV. VI. VII. VIII. IX.

I. Pars spinalis et cerebralis, conjunctae cum parte posteriore medullae spinalis prope ad radices posteriores nervorum cervicalium, cumque corporibus restiformibus medullae oblongatae Tab. VI, 68. 69. Tab. I.

Decussatio cum nervi cervicalis primi et secundi radice posteriore. Tab. VI, 70.

Per foramen occipitale magnum calvariam ingrediens atque exiens e cranio per foramen lacerum una cum nervo vago. Tab. I.

II. Pars cervicalis.

1) Ramus internus, conjunctiones iniens cum trunco et ramo pharyngeo nervi vagi. Tab. IV, 17. Tab. V, 58. Tab. VI, 71.

2) Ramus externus, musculis sternocleidomastoideo et cucullari destinatus. Tab. IV, 18. Tab. V, 59. Tab. VI, 72. Tab. VIII, 62* 64. Tab. IX, 38. 39.

Conjunctio cum nervo cervicali tertio et secundo. Tab. VIII, 64.

Par duodecimum, nervus hypoglossus s. loquens.

Vid. tab. I. II. III. IV. VI. VII. VIII.

I. Pars cerebralis, conjuncta cum medulla oblongata inter corpus pyramidale et olivare. Tab. I. Tab. VI. 73.

II. Pars condyloidea, per nonnullas durae matris aperturas et foramen condyloideum anterius e cranio edita. Tab. II.

1) Conjunctio cum nervo cervicali primo et ganglio cervicali supremo. Tab. IV, 35. Tab. VI, 74.

2) Conjunctio cum plexu ganglioformi nervi vagi. Tab. VI, 75.

III. Pars cervicalis.

1) Ramus descendens. Tab. VI, 76. Tab. VII, 67. Tab. VIII, 65.
   a) Conjunctio cum nervo cervicali secundo et tertio. Tab. VI, 94. 102. Tab. VII, 80. 86. 87. Tab. VIII, 66.
   b) Rami musculorum sterno- et omohyoidei. Tab. VIII, 67.
   c) Ramus musculi sternothyreoidei. Tab. VIII, 68.
   d) Ramus cardiacus. Tab. VIII, 69.

2) Ramus musculi hyothyreoidei. Tab. VI, 77. Tab. VII, 68.

IV. Pars lingualis.

1) Conjunctio cum nervo linguali. Tab. VII, 71.*

2) Ramulus ad musculum geniohyoideum. Tab. VI, 80. Tab. VII, 69.

3) Ramulus ad musculum styloglossum. Tab. VI, 79.

4) Ramuli ad musculum hyoglossum. Tab. VI, 78. Tab. VII, 70.

5) Rami ad musculum genioglossum et m. lingualem pertinentes. Tab. VI, 81. 82. Tab. VII, 71.

B. Nervi cervicales quatuor superiores.

Nervus cervicalis primus s. infraoccipitalis.

Vid. tab. I. IV. VI.

I. Duae radices, anterior major, posterior minor (altera nonnunquam deest). Tab. VI, 83.

Radix posterior decussatur saepe nervo accessorio Willisii. Tab. VI, 70.

II. Decursus per foramen inter occiput et atlantem prope arteriam vertebralem. Tab. IV, XIII. Tab. VI, XIII.

Ganglion spinale (deest nonnunquam).

III. Rami:

1) Ramus anterior. Tab. VI, 85. Tab. VII, 72.
   a) Ramuli musculares.
   b) Ramus anastomoticus cum nervo cervicali secundo, nervo hypoglosso et ganglio cervicali supremo. Tab. VI, 86. Tab. VII, 73. 74.
2) Ramus posterior, qui in musculos obliquos et rectos posteriores dispescitur. Tab. VI, 84. Tab. VII, 75.

Nervus cervicalis secundus.

Conf. tab. IV. VI. VII. VIII. IX.

I. Duae radices, anterior minor, posterior major. Tab. IV, 19. 20. Tab. VI, 87.
   Radix posterior nonnunquam nervo accessorio perforatur.
II. Ganglion spinale, inter vertebram primam et secundam situm. Tab. IV, 21. Tab. VI, 88.
III. Rami:
   1) Ramus anterior. Tab. VI, 90. Tab. VII, 76.
      a) Ramulus ascendens anastomoticus cum nervo cervicali primo. Tab. IV, 23. Tab. VI, 91. Tab. VII, 77.
      b) Ramus descendens anastomoticus cum nervo cervicali tertio. Tab. IV, 23. Tab. VI, 93. Tab. VII, 78.
      c) Ramus ad nervum descendentem nervi hypoglossi ablegatus. Tab. VI, 94. Tab. VII, 80.
      d) Conjunctio cum ganglio cervicali supremo. Tab. IV, 36.
      e) Ramus ad musculum rectum capitis anteriorem missus. Tab. VI, 92. Tab. VII, 79.
   2) Ramus posterior s. dorsalis. Tab. VI, 89. Tab. VII, 81.
      a) Ramus musculi splenii. Tab. VII, 82. Tab. VIII, 72.
      b) Ramus ad musculum complexum et musculum biventrem pertinens. Tab. VII, 83.
      c) Nervus occipitalis major. Tab. VII, 84. Tab. IX, 40.

Nervus cervicalis tertius.

Vid. tab. IV. VI. VII. VIII. IX.

I. Duae radices, posterior major, anterior minor. Tab. IV, 19. 20. Tab. VI, 95.
II. Ganglion spinale, inter vertebram secundam et tertiam situm. Tab. IV, 21. Tab. VI, 97.
III. Rami:
   1) Ramus anterior: Tab. IV, 22. Tab. VI, 99. Tab. VII, 85. Tab. VIII, 77.

a) Ramus anastomoticus ascendens. Tab. IV, 23. Tab. VI, 100. Tab. VIII, 78.
b) Ramus anastomoticus cum ganglio cervicali supremo. Tab. VI, 101. Tab. VII, 105.
c) Ramus anastomoticus descendens. Tab. IV, 23. Tab. VIII, 79.
d) Ramus ad nervum descendentem hypoglossi ablegatus. Tab. VI, 102. Tab. VII, 86.
e) Conjunctio cum nervo accessorio. Tab. VIII, 80.
f) Nervus occipitalis minor, nonnunquam duplex. Tab. VIII, 81. Tab. IX, 42.
g) Nervus auricularis magnus. Tab. VIII, 82. Tab. IX, 43.
h) Nervus subcutaneus colli medius et inferior. Tab. VIII, 83. Tab. IX, 46. 48.

2) Ramus posterior minor. Tab. VI, 98. Tab. VII, 89.
a) Conjunctio cum nervo cervicali secundo. Tab. VII, 90.
b) Rami musculorum complexi et splenii. Tab. VII, 91.
c) Ramus cutaneus. Tab. XII, 93. Tab. VIII, 76.

Nervus cervicalis quartus.

Vid. tab. IV. VI. VII. VIII.

I. Duae radices, posterior major, anterior minor. Tab. IV, 19. 20. Tab. VI, 104.

Posterior radix, conjuncta cum radice posteriore nervi cervicalis tertii et quinti. Tab. VI, 96. 105.

II. Ganglion spinale, inter vertebram tertiam et quartam situm. Tab. IV, 21. Tab. VI, 106.

III. Rami:

1) Ramus anterior major. Tab. IV, 108. Tab. VII, 94.
a) Ramus ascendens.
b) Conjunctio cum trunco nervi sympathici.
c) Ramus ad musculum longum colli pertinens. Tab. VI, 109.
d) Radices nonnullae nervi phrenici. Tab. VIII, 87.
e) Conjunctio cum nervo cervicali quinto.
f) Nervi supraclaviculares anteriores, medii, posteriores. Tab. VIII, 86.

2) Ramus posterior s. dorsalis minor. Tab. VI, 107. Tab. VII, 95.
a) Rami musculorum multifidi, semispinalis, complexi, biventris et splenii. Tab. VII, 96. 97. Tab. VIII, 85.
b) Ramus cutaneus.

C. Pars cephalica systematis nervorum vegetativi.

Conf. tab. III. IV. V. VI. VII. VIII. IX.

I. Ganglion cervicale supremum. Tab. IV, XIX. Tab. VI, XXI. Tab. VII, XX.

1) Nervus caroticus. Tab. IV, 24.
   a) Ramus externus Tab. III, 47. Tab. IV, 25. Tab. VI, 129. Tab. VII, 106.
      α) Conjunctio cum nervo tympanico. Tab. VII, 54.
      β) Conjunctio cum ganglio nasali, s. ramus profundus nervi Vidiani. Tab. VI, 130.
      γ) Conjunctio cum nervo abducente. Tab. VI, 131.
   b) Ramus internus. Tab. III, 48. Tab. IV, 26. Tab. VI, 132.
      α) Conjunctiones cum nervo carotico externo. Tab. IV, 27.
      β) Plexus cavernosus. Tab. IV, 28.
      a) Filamenta se jungentia cum ganglio Gasseri et primo ramo quinti paris. Tab. III, 50. Tab. IV, 30. Tab. VI, 134.
      b) Filamenta conjunctionem ineuntia cum nervo oculomotorio (nonnunquam obvia). Tab. III, 49.
      c) Conjunctio cum ganglio ophthalmico. Tab. III, 51.
      d) Fila comitantia arteriam ophthalmicam atque arterias cerebrales. Tab. III, 52. Tab. IV, 31. Tab. VI, 135. Tab. VII, 108.
2) Ramus conjunctiones iniens cum ganglio nervi glossopharyngei et vagi. Tab. IV, 32. 33.
3) Ramulus coiens cum nervo hypoglosso et cervicali primo. Tab. IV, 35. Tab. VII, 106.
4) Conjunctio cum plexu ganglioformi nervi vagi. Tab. IV, 34.
5) Rami se jungentes cum plexu cervicali. Tab. IV, 36. Tab. VII, 105.
6) Truncus nervorum mollium s. vasorum carotidis externae. Tab. IV, 37.
   α) Rami confluentes cum nervis pharyngeis vagi et glossopharyngei inter carotidem externam et internam. Tab. VI, 123. Ganglion intercaroticum. Tab. VI, 125.
      Nervi arteriae carotidi communi tributi. Tab. VI, 127.
   β) Nervi molles. Tab. VII. 109. 110. 111. 113. 114. 115. Tab. VIII, 88. 89. 90. Tab. IX, 52. 53.
      a) Conjunctio cum ganglio maxillari. Tab. VII, 112.
      b) Conjunctio cum ganglio otico. Tab. VII, 116.
      c) Conjunctio cum nervo faciali. Tab. VII, 50.
7) Nervus cohaerens cum ramo externo nervi laryngei superioris. Tab. IV, 38.
8) Nervus cardiacus superficialis. Tab. IV, 39. Tab. VII, 118.
9) Truncus intermedius inter ganglion cervicale supremum et medium vel infimum vel thoracicum supremum. Tab. IV, 40. Tab. VI, 136.

II. Nervi molles arteriae vertebralis et basilaris e ganglio thoracico supremo progredientes. Tab. VI, 137. 138,

FIGURARUM EXPLICATIO.

TABULA PRIMA.

Basis cerebri cum originibus nervorum.

A. Medullae spinalis pars suprema. a. Fissura longitudinalis. b. Substantia alba. c. Substantia cinerea. d. Crura anteriora, e. posteriora substantiae cinereae. f. Decussatio partiaria medullae spinalis.

B. Medulla oblongata. g. Pyramides. h. Oliva dextri lateris; sinistra remota, ut quinti paris origo oculis subjecta sit. i. Corpora restiformia.

C. Cerebellum. k. Lobus semilunaris superior, et l. inferior. m. Lobus biventer. n. Tonsillae extremitas. o. Flocculus. p. Sulcus horizontalis magnus. q. Crus cerebelli ad pontem. r. Pons Varoli. Sinistra ejusdem pars incisa et fere omnino ablata.

D. Cerebrum. s. Lobus anterior. t. Lobus medius. Interna sinistri lobuli pars demta. u. Lobus posterior. v. Crura cerebri. w. Substantia perforata media. x. Corpora candicantia. y. Tuber cinereum. z. Infundibulum. aa. Chiasma nervorum opticorum. bb. Substantia perforata lateralis. cc. Fossa Sylvii.

In tabula lineari arterias in basi cerebri sitas delineandas curavi, ut vera et justa vasorum ad origines nervorum ratio illustretur.

E. Carotis interna. dd. Arteria communicans cerebri. ee. Arteria chorioidea. ff. Arteria fossae Sylvii. gg. Arteria corporis callosi.

F. Arteria vertebralis. hh. Arteria medullae spinalis posterior. ii. Arteria cerebelli inferior. kk. Arteria medullae spinalis anterior. ll. Arteria basilaris. mm. Rami ad pontem pertinentes. nn. Arteria auditiva interna. oo. Arteria cerebelli superior. pp. Arteria cerebri posterior. qq. Arteria communicans; circulus Willisii.

I. Nervus olfactorius. 1. Radix externa, 2. media, 3. interna. Plures radices albae in origine nervi olfactorii numerantur; nam media radix et externa rursus nonnullas radices possident, quae in cerebro recenti bene cognoscuntur. Saepe quinque, sex et septem radices observavi. 4. Bulbus nervi olfactorii.

II. Nervus opticus. In sinistro latere cerebri lobus medius partim ablatus, ut partis cerebralis nervi optici situs ad crus cerebri cognoscatur.

III. Nervus oculomotorius.

IV. Nervus trochlearis.

V. Nervus trigeminus s. divisus. 5. Portio major, 6. minor quinti paris. 7. Origo illius partis e medulla oblongata et decursus per pontis substantiam

VI. Nervus abducens.

VII. Nervus facialis s. communicans facici. 8. Portio major, 9. minor s. intermedia. 10. Filamenta nervea Wrisbergii, quae originem nervi acustici cum portione intermedia connectunt.

VIII. Nervus auditorius s. acusticus.

IX. Nervus glossopharyngeus.

X. Nervus vagus s. pneumogastricus.

XI. Nervus accessorius ad par vagum s. Willisii.

XII. Nervus hypoglossus s. loquens.

XIII. Nervus cervicalis primus.

TABULA SECUNDA.

Capitis sectio horizontalis. Situs nervorum cerebri in basi cranii, nervus recurrens primi rami quinti paris, stratum primum nervorum orbitae atque cavitatis cranii mediae.

Calvaria est remota, cerebrum exemtum, origines sic dictae nervorum, arteriae carotides et vertebrales sunt dissectae, ut comparanda hac tabula cum prima, circumspici possint origines et decursus nervorum intra cranium. Dextrorsum et in media basi dura membrana situm naturalem ostendit, lamina tentorii superior est sublata, in fovea anteriore ac media sinistri lateris illa remota et tenterium abscisum est, orbita, cavitas tympani, meatus auditorius internus, canalis Fallopii sunt refracti, ut non solum decursus nervorum per durae matris et cranii foramina, sed etiam nervus recurrens, frontalis, lacry-

malis et nasociliaris primi rami quinti paris, porro nervus petrosus superficialis major et minor, nervus facialis, chorda tympani ac nervus auditorius adpareant.

A. Os frontis. a. a. Sinus frontales. b. Crista frontalis. c. Foramen coecum.

B. Os ethmoidale: laminae cribrosae sinistra pars.

(C.) Os sphenoidale. d. Corporis pars antica et suprema. e. Ala magna. f. Foramen rotundum, g. ovale, h. spinosum.

(D) Ossa bregmatis. i. i. Angulus sphenoidalis, k.k. mastoideus.

E. Ossa temporum.

F. Os occipitis. l. Foramen occipitale magnum.

G. Bulbus oculi.

H. Glandulae lacrymalis particula.

I. Musculus rectus oculi externus.

K. — — — superior.

L. — levator palpebrae superioris.

M. — obliquus superior. m. Trochlea.

N. Auriculae externae pars superior et posterior.

O. Cavitas tympani.

P. Malleus. n. Caput. o. Manubrium.

Q. Incus. p. Corpus. q. Processus brevis, r. longus.

R. Musculus tensor tympani s. mallei internus.

S. Canalis Fallopii.

T. Vestibulum.

U. Canalis semicircularis superior apertus.

V. Meatus auditorius internus.

W.W. Arteria carotis interna.

X.X. Arteria ophthalmica. s. Arteria lacrymalis. t. Ramus muscularis. u. Arteria supraorbitaria. v. Art. ethmoidalis. w. Truncus continuatus arteriae ophthalmicae.

Y. Arteria meningea media ex arteria maxillari interna.

Z. Arteria vertebralis.

AA. Glandula pituitaria cum infundibulo.

BB. Dura cerebri membrana, obtegens fossas cranii anteriores x, medias y, posteriores z, glandulam pituitariam aa, clivum bb, faciem superiorem corporis ossis basilaris cc. Processus falciformis major in parte antica dd, et postica ee, abscisus. ff. Processus falciformis minor. gg. Tentorium cerebelli, cujus lamina superior partim remota est. hh. Sinus longitudinalis. ii. Sinus transversus.

I. Nervus olfactorius. 1. Bulbus nervi olfactorii.

II. Nervus opticus.
III. Nervus oculomotorius. Canalis durae matris, per quem par tertium transit, in sinistro latere apertus est.
IV. Nervus trochlearis. Decursus ejus et distributio per musculum trochlearem s. obliquum superiorem ad sinistram conspiciuntur.
V. Nervus trigeminus. 2. Ganglion semilunare s. Gasseri s. intervertebrale capitis anticum. 3. Ramus primus s. ophthalmicus 4. Ramus secundus s. maxillaris superior. 5. Ramus tertius s. maxillaris inferior. 6. Nervi recurrentis primi rami quinti paris origo. 7. Ejus decursus inter laminas durae matris. 8. Nervus frontalis. 9. Nervus supratrochlearis. 10. Nervus lacrymalis, duabus radicibus originem suam ducens. 11. Nervus nasociliaris. 12. Nervus infratrochlearis. 13. Nervus ethmoidalis. 14. Ramus superior nervi Vidiani s. nervus petrosus superficialis e ganglio sphenopalatino.
VI. Nervus abducens.
VII. Nervus facialis. 15. Portio major, 16. minor s. intermedia. 17. Ejusdem ramuli cocuntes cum nervo auditorio. 18. Intumescentia ganglioformis nervi facialis. 19. Filamenta duo facialem nervum cum nervo auditorio jungentia. 20. Conjunctio cum nervo petroso superficiali minori. 21. Chorda tympani.
VIII. Nervus auditorius.
IX. Nervus glossopharyngeus. 22. Nervus petrosus superficialis minor, ramulus nervi tympanici.
X. Nervus pneumogastricus.
XI. Nervus accessorius ad par vagum.
XII. Nervus hypoglossus.

TABULA TERTIA.

Sectio horizontalis capitis secunda. Nervorum orbitae stratum secundum et tertium; nervi fossae temporalis superficiales et profundi; nervi canalis carotici atque organi auditus.

Calvaria est remota, cerebrum exemtum, orbitae apertae sunt.

Ad dextram nervus trochlearis et frontalis ablati, musculus levator palpebrae superioris ac musculus rectus oculi superior dissecti et repositi sunt, sic ut decursus nervi optici, lacrymalis, nasociliaris, nervulorum aliquot ciliarium et rami superioris nervi oculomotorii perspicuus sit. Maxima pars alae magnae ossis sphenoidalis et squama ossis

temporum caelo sublatae sunt, musculus temporalis ac pterygoideus situm naturalem ostendunt, organi auditionis labyrinthus, cavitas tympani et meatus auditorius externus effracti sunt. Patent ergo primum origo et decursus nervi buccinatorii, nervorum temporalium profundorum, nervi masseterici atque auricularis anterioris, deinde distributio nervi auditorii per cochleam, sacculos vestibuli et canales semicirculares, tum chorda tympani ac nervi petrosi superficiales.

Ad sinistram nervus ophthalmicus quinti paris est sectus, hujus rami sunt remoti, nervi optici particula est excisa, ut decursus rami inferioris nervi oculomotorii, ganglion ophthalmicum cum nervulis ciliaribus atque conjunctio radicis brevis, longae ac mediae cum tertio et quinto nervorum paribus cumque nervo carotico illustrentur. Ala magna ossis sphenoidalis prorsus demta, canalis zygomaticus caelo apertus, ut decursus nervi subcutanei malae et introitus nervi infraorbitalis in canalem infraorbitalem patefiant. In fossa temporali stratum musculi pterygoidei superius ablatum est, et conspicitur jam nervi buccinatorii ac masseterici distributio. Auris labyrinthus decussus est, canalis caroticus meatusque auditorius externus sunt aperti, exinde adparent ganglia paris noni et decimi, ramus auricularis nervi vagi, ramus externus atque internus nervi carotici.

A. Os frontis. a. Sinus frontalis. b. Crista frontalis. c. Foramen coecum.
B. Os ethmoidale. d. Lamina cribrosa. e. Crista galli.
C. Os sphenoidale. f. Pars suprema et antica corporis sphenoidalis. g. Impressio pro chiasmate nervorum opticorum. h. Clivus partim ablatus. i. Ala magna. k. Foramen rotundum, l. spinosum.
D. Os temporum. m. Arcus zygomatici facies interna. n. Cellulae mastoideae. o. Canalis Fallopii pars inferior. p. Canalis caroticus.
E. Os occipitis. q. Foramen occipitale magnum.
(F) Maxillae inferioris processus condyloideus r, coronoideus s.
G. Musculus levator palpebrae superioris.
H. — rectus oculi superior.
I. — — — externus.
K. — — — internus.
L. — — — inferior.
M. Musculi temporalis facies interna.
N. Musculus pterygoideus externus. In sinistro latere hujus suprema pars ablata est.
O. Musculi masseterici facies interna.
P. Bulbus oculi dextri lateris integer; in sinistro sclerotica (t) partim remota. u. Chorioidea. v. Vasa vorticosa. w. Ligamentum ciliare.

Q. Conjunctiva, ad dextram clausa, ad sinistram aperta. x. Conjunctiva palpebralis.
R. Glandula lacrymalis.
S. Auris externae pars superior.
T. Meatus auditorius externus.
U. Cavitas tympani.
V. Mallei caput.
W. Incus. y. Corpus. z. Processus brevis, aa. longus.
X. Cochlea. bb. Basis. cc. Apex. dd. Lamina spiralis. ee. Hamulus laminae spiralis.
Y. Vestibulum. hh. Sacculus ovalis.
Z. Canales semicirculares ossei aperti, quo canales membranacei conspiciantur. ii. Canalis semicircularis superior, kk. posterior, ll. externus.
AA. Glandula pituitaria s. hypophysis cerebri. mm. Lobulus anterior, nn. posterior.
BB. Dura mater, fossas cerebelli oo, processus anonymos pp, ac foveam pro medulla oblongata qq, tegens. rr. Processus falciformis minor. ss. Sinus transversi.
CC. Arteria maxillaris interna. tt. Arteria spinosa s. meningea media. uu. Arteria infraorbitalis.
DD. Arteria carotis interna. vv. Flexura prima, www secunda, xx. tertia, yy. quarta.
EE. Arteria ophthalmica. α. Ramuli musculares. β. Arteriae ciliares posteriores. γ. Arteria ethmoidalis. δ. Arteria frontalis.
FF. Arteria vertebralis.
II. Nervus opticus. In sinistro latere e parte orbitali magna portio excisa est, ut nervi sub optico siti perspicui sint.
III. Nervus oculomotorius. 1. Ramus superior, qui disseminatur in musculo levatore palpebrae superioris et recto oculi superiori. 3. Ramulus tributus musculo recto oculi interno, 4. inferiori et 5. obliquo inferiori. 6. Radix brevis ganglii ophthalmici.
V. Nervus trigeminus. 7. Ganglion semilunare. 8. Ramus primus, in sinistro latere dissectus. 9. Nervus frontalis abscisus. 10. Nervus lacrymalis. 11. Conjunctio cum nervo subcutaneo malae. 12. Ramus externus. 13. Ramus internus, qui dissipatur in conjunctiva et cute anguli orbitae externi. 14. Nervus nasociliaris. 15. Radix longa ganglii ophthalmici. 16. Ganglion ophthalmicum. 17. Nervuli ciliares. 18. Fasciculus superior, 19. inferior nervorum ciliarium. 20. Eorum decursus inter scleroticam et chorioideam.

21. Nervuli ciliares e nervo nasociliari. 22. Nervus ethmoidalis abscisus. 23. Nervus infratrochlearis, ramulos mittens conjunctivae et cuti, quae angulum internum orbitae tegit. 24. Ramus secundus quinti paris. 25. Nervus subcutaneus malae. 26. Nervi dentales posteriores superiores. 27. Nervus infraorbitalis. 28. Ramus superior nervi Vidiani s. nervus petrosus superficialis major. 29. Ramus tertius. 30. Nervus buccinatorius. 31. Nervi temporales profundi; posterior oriens e trunco tertii rami atque anterior e nervo buccinatorio. 32. Nervus pterygoideus externus. 33. Nervus massetericus. 34. Nervus auricularis anterior s. temporalis superficialis. Radices dextri nervi amplectuntur arteriam meningeam mediam. 35. Ramus meatus auditorii externi. 36 Ramus temporalis superficialis.

VI. Nervus abducens, cujus rami (37) dissipantur in musculo recto oculi externo.

VII. Nervus facialis dissectus ad sinistram. 38. Chorda tympani ad dextram.

VIII. Nervus auditorius. 39. Nervus cochleae. 40. Nervus ampullarum externarum canalis semicircularis superioris et externi.

IX. Nervus glossopharyngeus. 41. Ganglion petrosum. 42. Filamentum coiens cum ramo auriculari nervi vagi. 43. Nervus petrosus superficialis minor, ramulus nervi tympanici, ad ganglion oticum pertinens.

X. Nervus pneumogastricus. 44. Ganglion nervi vagi. 45. Ramus auricularis. 46. Hujus conjunctio cum nervo faciali.

XI. Nervus accessorius Willisii.

XII. Nervus hypoglossus.

47. Nervi carotici ramus externus superior, 48. internus inferior. 49. Conjunctio cum tertio pari, 50. cum primo quinti paris ramo. 51. Filamentum, conjunctionem iniens cum ganglio ophthalmico. 52. Filamenta, arteriam carotidem intra cranium comitantia.

TABULA QUARTA.

Sectio capitis perpendicularis; sinistra dimidia pars intus visa. Ganglion cervicale supremum, nervi cervicales superiores, nervus hypoglossus, accessorius, pneumogastricus, glossopharyngeus, nervus caroticus internus inferior, nervi septi narium. Reliqua nervorum cerebri paria intra cranium ex parte tantum conspiciuntur.

Corpora vertebrarum cervicis cum musculis rectis capitis et majori

et minori ac musculo longo colli, pars basilaris ossis occipitis, corporis ossis sphenoidalis pars posterior sunt serra et caelo ablata, canalis vertebralis atque caroticus, foramen condyloideum et jugulare aperta, quo patefiant primum nervorum cervicalium, nervi hypoglossi, accessorii exitus e canali spinali eque cranio, deinde nervi vagi et glossopharyngei decursus in collo, tum situs ganglii cervicalis suprem¡ cum ramis conjunctiones ineuntibus, nervis mollibus atque caroticis. Septum narium osseum et cartilagineum remota sunt, ut nervorum primi et quinti paris distributio in membrana septi pituitaria illustretur.

A—F. Vertebra colli prima usque ad sextam. a. a. a. a. Arcus vertebrarum serra in medio dissectus. b. b. b. b. Apex processuum spinosorum sinister. c. c. c. c. c. Radix posterior, d. d. d. d. d. d. anterior processuum transversorum.

G. Os occipitis. e. Pars condyloidea. f. Canalis condyloideus anterior. g. Squama ossis occipitis. h. Sulcus transversus.

H. Os temporum. i. Pars petrosa. k. Canalis caroticus apertus. l. Porus acusticus internus. m. Sulcus petrosus superior. n. Fossa jugularis. o. Fossa sigmoidea. p. Pars squamosa.

I Os bregmatis. q. Sulci arteriosi.

K. Os sphenoidale. r. Corpus maxima e parte ablatum. s. Sinus sphenoidalis. t. Ala magna, u. parva s. processus ensiformis. v. Foramen opticum.

L. Os frontis. w. Pars orbitalis. x. Impressiones digitatae et juga cerebralia. y. Pars frontalis. z. Sinus frontalis.

M. Ossis ethmoidalis lamina cribrosa. aa. Crista galli.

N. Os nasale.

O. Ossis maxillaris inferioris processus palatinus. bb. Canalis incisivus.

P. Pars horizontalis ossis palatini.

Q. Maxilla inferior.

R. Dentes incisivi superiores et inferiores.

S. Dens caninus superior.

T. Corpus ossis hyoidei.

U. Musculus cucullaris.

V. — splenius capitis.

W. — biventer cervicis.

X. — semispinalis colli.

Y. Musculi interspinales.

Z. Musculus rectus capitis posticus major.

AA. — — — — minor.

BB. Musculus frontalis.
CC. — orbicularis oris.
DD. — genioglossus.
EE. — geniohyoideus.
FF. — mylohyoideus.
GG. Musculi digastrici venter anterior.
HH. Dura membrana medullae spinalis abscisa, ubi in cavitatem cranii intrat.
II. Pars membranacea septi narium.
KK. Apertura narium posterior.
LL. Tubae Eustachianae orificium anterius.
MM. Lingua. cc. Papillae fungiformes, dd. circumvallatae.
NN. Velum palatinum. ee. Uvula.
OO. Pharynx. ff. Fornix pharyngis.
PP. Oesophagus.
QQ. Larynx. gg. Cartilago thyreoidea, hh. cricoidea. ii. Ventriculus Morgagni. kk. Epiglottis.
RR. Glandula thyreoidea.
SS. Arteria vertebralis.
TT. — carotis primitiva.
UU — — externa s. facialis
VV — thyreoidea superior.
WW. — lingualis.
XX. — facialis s. maxillaris externa.
YY. — pharyngea ascendens.
ZZ. — carotis interna s. cerebralis. ll. Flexura Cowperi. mm. Flexura prima, nn. secunda, oo. tertia, pp. quarta. qq. Arteria ophthalmica. rr. Arteria ethmoidalis anterior, conjunctiones iniens cum ramis arteriae septi narium (ss.) ex arteria maxillari interna. tt. Arteria communicans cerebri. uu. Arteria chorioidea. vv. Arteria fossae Sylvii. ww. Arteria corporis callosi.
I. Nervus olfactorius. 1. Rami, qui per membranam septi narium sparguntur.
II. Nervus opticus.
III. — oculomotorius.
IV. — trochlearis.
V. — trigeminus. 2. Nervus ethmoidalis primi rami quinti paris. 3. Nervus septi narium s. nasopalatinus Scarpae, ramulos mittens

ad membranam pituitariam narium et ad papillam pone dentes incisivos. 4. Nervus pharyngeus.

VI. Nervus abducens.

VII. — facialis.

VIII. — acusticus.

IX. — glossopharyngeus. 5. Ganglion petrosum. 6. Conjunctio retiformis cum nervo vago s. plexus caroticus. 7. Ramus lingualis. 8. Ramus pharyngeus.

X. Nervus pneumogastricus. 9. Ganglion nervi vagi. 10. Plexus ganglioformis nervi vagi. 11. Nervus pharyngeus superior e plexu carotico. 12. Nervus pharyngeus inferior e trunco nervi vagi. 13. Nervus laryngeus superior. 14. Ramus internus, 15. externus nervi laryngei superioris. 16. Truncus nervi vagi in collo situs.

XI. Nervus accessorius Willisii. 17. Ramus internus. 18. Ramus externus.

XII. Nervus hypoglossus.

XIII—XVIII. Nervi cervicales sex superiores. 19. 19. 19. 19. 19. Radices anteriores, 20. 20. 20. 20. 20. posteriores. 21. 21. 21. 21. 21. Ganglia intervertebralia s. spinalia. 22. 22. 22. 22. Rami anteriores nervorum cervicalium. 23. 23. 23. Rami anastomotici nervorum cervicis quatuor superiorum: plexus cervicalis.

XIX. Ganglion cervicale supremum. 24. Nervus caroticus. 25. Ramus externus, 26. internus nervi carotici. 27. Filamenta conjunctiones ineuntia cum ramo externo. 28. Plexus cavernosus. 29. Ramuli ad nervum abducentem, 30. ad nervum ophthalmicum primi rami quinti paris pertinentes. 31. Filamenta arteriam ophthalmicam atque arterias cerebrales comitantia. 32. Conjunctio ganglii cervicalis supremi cum nervo glossopharyngeo, 33. cum nervo vago, 34. cum plexu ganglioformi nervi vagi. 35. Filum coiens cum nervo hypoglosso et cervicali primo. 36. Conjunctio ganglii cervicalis supremi cum nervis cervicalibus superioribus. 37 Truncus nervorum mollium s. vasorum carotidis externae. 38. Filamentum ad ramum externum nervi laryngei superioris ablegatum. 39. Nervus cardiacus superficialis. 40. Truncus nervi sympathici.

TABULA QUINTA.

Sectio capitis perpendicularis secunda. Pars suprema et cervicalis nervi pneumogastrici ac glossopharyngei, ganglion oticum et nasale, nervi laterales narium ac palatini hac delineatione sinistri lateris illustrantur.

Vertebrae colli cum musculis cervicis scalpello sunt ablatae, calvaria ac posterius capitis segmentum serra remota, os petrosum caeli ictu maximam partem est decussum, canalis Fallopii, canaliculus mastoideus, tympani cavitas, foramen jugulare intus sunt aperta, bulbus venae jugularis internae incisus, canalis caroticus cum carotide interna fere prorsus sublatus, tubae Eustachianae pars cartilaginea, musculus tensor et levator veli palatini, fornix pharyngis sunt demti, oesophagi paries anterior a larynge est sejunctus, quo patefiant ganglion nervi vagi et glossopharyngei, ramus auricularis ejusque conjunctiones cum nervo faciali atque auriculari posteriore, nervi laryngei et pharyngei decimi paris, decursus nervi glossopharyngei, chorda tympani, interna facies tertii rami quinti paris et ganglion oticum. Septum narium et palatum osseum sunt remota, fossa pterygopalatina et canalis pterygopalatinus aperti, ut ganglion nasale s. sphenopalatinum, nervi palatini, nervi nasales anteriores et posteriores ac rami nervi olfactorii, ad membranam pituitariam, quae concham narium superiorem mediamque tegit, pertinentes, illustrentur.

A. Os temporum. a. Pars squamosa. b. Cellulae mastoideae. c. Partis petrosae portiuncula. d. Canalis Fallopii. e. Canaliculus mastoideus. f. Canalis caroticus.

B. Os sphenoidale. Maxima pars corporis ejusdem ictu decussa. g. Sinus sphenoidalis. h. Ala magna. i. Foramen spinosum et k. ovale. Utrumque est apertum. l. Foramen rotundum. m. Fissura orbitalis superior s. sphenoidalis. n. Ala parva s. processus ensiformis. o. Processus clinoideus anterior. p. Foramen opticum. q. Processus pterygoideus, cujus lamina interna remota est. r. Canalis pterygopalatinus. s. Canalis Vidianus.

C. Os frontis. t. Juga cerebralia. u. Impressiones digitatae. v. Pars frontalis. w. Sinus frontalis.

D. Os bregmatis.

E. Os nasale.

F. Ossis mandibularis superioris processus alveolaris.

G. Maxilla inferior.

H. Os hyoides.
I. Musculus stylopharyngeus.
K. — styloglossus.
L. — pterygoideus internus.
M. Musculi digastrici venter anterior.
N. Musculus mylohyoideus.
O. — geniohyoideus.
P. — genioglossus.
Q. Lingua. x. Papillae fungiformes, y. circumvallatae.
R. Membrana mucosa palati ossei.
S. Uvula.
T. Larynx. aa. Cartilago thyreoidea, bb. cricoidea, cc. arytaenoidea. dd. Epiglottis. ff. Ventriculus Morgagni. gg. Musculus cricoarytaenoideus posticus.
U. Arteria aspera.
V. Glandula thyreoidea.
W. Oesophagus.
X. Auris externae facies posterior. hh. Musculi retrahentes auriculae.
Y. Cavitas tympani.
Z. Incus. ii. Corpus. kk. Processus brevis, ll. longus.
AA. Malleus. mm. Caput. nn. Manubrium.
BB. Tuba Eustachiana ossea.
CC. Musculus tensor tympani.
DD. Glandula parotis.
EE. Concha narium inferior s. os turbinatum.
FF. Concha media.
GG. Concha superior.
HH. Meatus narium superior, medius et inferior.
II. Arteria carotis primitiva.
KK. — — externa.
LL. — thyreoidea superior.
MM. Arteriae lingualis et facialis truncus communis (quae varietas saepe observatur).
NN. Arteria pharyngea ascendens.
OO. Truncus arteriae carotidis externae continuatus.
PP. Arteria auricularis posterior.
QQ. Arteria maxillaris interna. oo. Arteria meningea media. pp. Arteria pterygopalatina s. palatina descendens.
RR. Arteria carotis interna s. cerebralis, in initio canalis carotici dissecta.

SS. Arteria thyreoidea inferior.

TT. Vena jugularis interna. Bulbus est apertus et parietis externi particula transversim excisa, ut decursus rami auricularis nervi vagi perspicuus sit.

I. Nervi olfactorii rami, qui per canaliculos conchae superioris ac mediae in membranam pituitariam distribuuntur.

II. Nervus opticus.

III. Nervus oculomotorius.

V. Nervus trigeminus. 1. Portio major quinti paris, 2. minor s. nervus masticatorius s. crotaphitico-buccinatorius. 2* Ganglion Gasseri. 3. Primus ramus nervi trigemini. 4. Nervus ethmoidalis. 5. Ramulus septi narium abscisus. (Conf. tab. IV, 2.) 6. Ramus narium lateralis. 7. Ramus externus narium, qui cartilaginem nasi superiorem perforat atque in apice narium finitur (Conf. tab. VIII, 26). 8. Ramus secundus quinti paris. 9. Nervus pterygopalatinus. 10. Ganglion nasale s. rhinicum s. sphenopalatinum s. Meckelii. 11. Nervus Vidianus profundus, 12. superficialis. 13. Nervus pharyngeus. 14. Nervi septi narium abscisi. 15. Nervi nasales superiores. 16. Nervi palatini minores. 17. Nervus palatinus major. 18. Nervi nasales inferiores. 19. Tertius ramus quinti paris. 20. Nervus temporalis superficialis, cujus utraque radix amplectitur arteriam spinosam. 21. Nervus alveolaris inferior. 22. Nervus lingualis. 23. Nervus pterygoideus internus. 23*. Hujus ramulus ad tensorem tympani tendens, ganglion auriculare perforans. 24. Nervus tensoris palati mollis. 25. Ganglion oticum s. auriculare. 26. Nervus petrosus superficialis minor, ramulus nervi tympanici abscisi. 27. Nervus tensoris tympani e ganglio otico. 28. Nervus mollis, e ganglio cervicali supremo, arteriam spinosam comitans. 29. Filamenta duo ganglii otici cum nervo auriculari anteriore coeuntia.

VII. Nervus facialis abscisus. 30. Chorda tympani. 31. Nervus auricularis posterior. 32. Rami musculorum retrahentium. 33. Ramus dissectus, ad occiput tendens.

IX. Nervus glossopharyngeus. 34. Ganglion petrosum. 35. Filum coiens cum ramo auriculari nervi vagi. 36. Conjunctio cum nervo pharyngeo superiore decimi paris. 37. 37. Rami pharyngei. 38. Filamenta musculi stylopharyngei. 39. Ramus lingualis. 40. Ramulus ad membranam mucosam pharyngis pertinens.

X. Nervus pneumogastricus. 41. Ganglion nervi vagi. 42. Ramus auricularis nervi vagi. 43. Conjunctiones cum nervo faciali. 44. Conjunctio cum nervo auriculari posteriore. 45. Rami, auris cartila-

ginem perforantes, qui protenduntur in membranam, quae auriculae concham et meatum auditorium externum vestit. 46. Nervus pharyngeus superior. 47. Nervus pharyngeus inferior. 48. Plexus ganglioformis nervi vagi. 49. Nervus laryngeus superior. 50. Ramus externus, 51. internus. 52. Filamenta ad membranam mucosam epiglottidis et laryngis pertinentia. 53. Nervus laryngeus inferior. 54. Rami oesophagei. 55. Rami tracheales. 56. Ramus musculi cricoarytaenoidei. 57. Conjunctio cum nervo laryngeo inferiore. XI. Nervus accessorius. 58. Ramus minor s. internus. 59. Ramus externus s. major.

TABULA SEXTA.

Caput viri viginti annorum e latere sinistro atque externo delineatum. Prima et intima species nervorum capitis extrinsecus inspectorum. Origines nervorum cervicis et cerebri; horum decursus tum ex parte tum totus; conjunctiones ganglii cervicalis supremi cum nervis cervicalibus et cerebralibus; nervi arteriae vertebralis et carotidis internae.

Processus spinosi vertebrarum colli cum musculis et cute cervicis, os occipitis ac frontis, ossa parietalia cum integumentis serra divisa atque una cum musculis colli superficialibus, glandula thyreoidea, musculis et vasis faciei temporumque ac glandulis salivalibus scalpello sublata sunt; arcus vertebrarum cum processibus obliquis, pars condyloidea ossis occipitis, pars squamosa et mastoidea ossis temporum, ala magna et parva ossis sphenoidalis, os zygomaticum caelo sunt remota, maxilla inferior pone dentem caninum sinistri lateris excisa est; foramina intervertebralia, canalis vertebralis, foramen condyloideum et jugulare, meatus auditorius internus, canalis caroticus, tuba Eustachiana, fossa pterygopalatina, canalis Vidianus, antrum Highmori, cavum oris sunt aperta; bulbus oculi, cerebelli sinistra pars atque hemisphaerium cerebri sinistrum cum corpore striato demta; medulla spinalis et oblongata, pons Varoli, crus cerebri, colliculus nervi optici sinistri lateris, corpora quadrigemina, integra relicta sunt. — Ergo patent primum origines nervorum cervicalium, nervi hypoglossi, accessorii, vagi, glossopharyngei, acustici, trigemini, trochlearis et optici; patent deinde nervorum cervicis decursus inter vertebras, ganglia intervertebralia, rami posteriores et anteriores horum nervorum, conjunc-

tiones cum gangliis cervicalibus et nervis cerebri posterioribus; patent tum decursus paris duodecimi, decimi et noni nervorum cerebri, conjunctiones nervi accessorii cum trunco nervi vagi, situs paris octavi et septimi inter cerebrum et auris labyrinthum; patent denique rami nervi trigemini eorumque distributio, sexti, quarti, tertii ac secundi nervorum parium decursus, ganglion sphenopalatinum ac plexus cavernosus.

Plura eorum, quae in hac tabula representata sunt, in figura quarta et quinta ex interiori parte conspiciuntur.

A—G. Vertebra colli prima usque ad septimam. a. a. a. a. a. a. Processuum spinosorum dextra pars. b. b. b. Processus transversi sinistri lateris. c. c. c. Radix anterior, d. d. d. posterior processuum transversorum.

H. Os occipitis. e. Squama s. pars occipitalis. f. Protuberantia occipitalis externa. g. Processus condyloideus sinister. h. Canalis condyloideus. i. Foramen lacerum.

I. Ossis temporum pars petrosa. k. Hiatus canalis Fallopii. l. Processus styloidei basis.

K. Corpus ossis sphenoidalis. m. Clivus. n. Processus pterygoidei lamina interna. o. Hamulus pterygoideus. p. Canalis Vidianus.

L. Os bregmatis dextri lateris.

M. Os frontis.

N. Maxilla superior. q. Sinus maxillaris s. antrum Highmori.

O. Maxilla inferior.

P. Dentes molares multicuspidati.

Q. Dentes molares bicuspidati.

R. Dens caninus inferior.

S. Ossis hyoidei cornu majus.

T. Musculus cucullaris.
U. — splenius capitis.
V. — biventer.
W. — semispinalis cervicis. } dextri lateris.
X. Musculi interspinales.
Y. Musculus rectus capitis posticus major.
Z. — — — — minor

AA. Musculus rectus capitis anticus major sinistri lateris.

BB. — cricopharyngeus.

CC. — thyreopharyngeus.

DD. — hyopharyngeus.

EE. — pterygopharyngeus.

FF. — stylopharyngeus.

GG. Musculus styloglossus.
HH. — genioglossus.
II. — geniohyoideus.
KK. — mylohyoideus.
LL. — hyoglossus, ex parte abscisus.
MM. — hyothyreoideus.
NN. — cricothyreoideus.
OO. — tensor veli palatini maxima e parte resectus.
PP. — levator veli palatini s. petro-salpingo-staphylinus.
QQ. — levator anguli oris.
RR. — rectus oculi externus dissectus et repositus.
SS. — rectus oculi inferior.
TT. — rectus oculi internus.
UU. — obliquus superior. r. Trochlea. s. Tendo musculi abscisus.
VV. — obliquus inferior.
WW. — frontalis.
XX. Oesophagus.
YY. Arteria aspera.
A. Larynx.
B. Lingua. t. Papillae fungiformes.
Γ. Membrana mucosa oris.
Δ. Palpebra superior et inferior in medio divisa. u. Glandulae Meibomianae. v. Puncta lacrymalia.
E. Tuba Eustachiana.
Z. Labyrinthus auris. w. Cochlea. x. Canalis semicircularis superior, y. posterior, z. externus. aa. Fenestra ovalis, bb. rotunda. cc. Promontorium.
H. Arteria carotis primitiva.
Θ. — — externa.
I. — thyreoidea superior. dd. Rami thyreoidei secti.
K. — lingualis,
Λ. — facialis.
M. — carotis interna. ee. Flexura prima, ff. secunda, gg. tertia, hh. quarta.
N. Arteria ophthalmica. ii. Arteriae musculares inferiores. kk. Arteria ethmoidalis. ll. Arteria palpebralis.
O. Arteria communicans cerebri.
Π. — chorioidea.
P. — fossae Sylvii.
Σ. — corporis callosi.

} sinistri lateris.

T. Arteria corporis callosi dextri lateris.
Υ. — thyreoidea inferior.
Φ. — vertebralis. mm. Rami spinales.
X. — cerebelli inferior sinistra, nn. dextra.
Ψ. — auditiva interna.
Ω. — cerebelli superior sinistra.
AA. — cerebri posterior sinistra. oo. Rami hujus arteriae dextri lateris ad lobum posteriorem missi.
BB. Dura membrana medullae spinalis aperta. pp. Ligamentum denticulatum.
ΓΓ. Tentorium. qq. Sinus tentorii s. quartus.
ΔΔ. Medullae spinalis pars cervicalis.
EE. Medulla oblongata. rr. Sinus rhomboidalis s. foveola ventriculi quarti. ss. Striae medullares.
ZZ. Cerebellum. tt. Hemisphaerii dextri facies interna. uu. Arbor vitae. vv. Ventriculus quartus s. cerebelli. ww. Velum medullare anticum. xx. Crus cerebelli ad medullam oblongatam, yy. ad pontem, zz. ad corpora quadrigemina. α. Pontis facies lateralis.
HH. Crura cerebri.
II. Corpora quadrigemina.
KK. Colliculus nervi optici sinister.
ΛΛ. Fornix. β. Crus anterior. γ. Corpus. δ. Septum lucidum.
MM. Corpus callosum in medio divisum. ε. Genu. ζ. Tuber.
NN. Hemisphaerii cerebri dextri facies interna. η. Lobus anterior, ϑ. medius, ι. posterior.
II. Nervus opticus. 1. Origo secundi paris e colliculo nervi optici, 2. e crure cerebri. 3. Pars orbitalis fere omnino abscisa.
III. Nervus oculomotorius. 4. Ramus superior abscisus. 5. Ramus inferior. 6. Ramus pertinens ad musculum rectum oculi internum, 7. inferiorem, 8. obliquum inferiorem. 9. Radix brevis ganglii ophthalmici.
IV. Nervus trochlearis. 10. Origo hujus nervi. 11. Decursus ejusdem in latere externo cruris cerebri prope pontem.
V. Nervus trigeminus. 12. Portio major, 13. minor. 14. Ganglion semilunare atque initia rami primi, secundi et tertii quinti paris lineis tantummodo designata sunt, ut pateſiant nervi carotici. 15. Ramus primus s. ophthalmicus. 16. Nervus frontalis. 17. Ramus supratrochlearis. 18. Nervus nasociliaris 19. Radix longa ganglii ophthalmici. 20. Nervuli aliquot ciliares secti. 21. Nervus ethmoidalis. 22. Nervus infratrochlearis. 23. Nervus lacrymalis ab-

scisus. 24. Ganglion ophthalmicum. 25. Radix media e plexu cavernoso. 26. Nervuli ciliares abscisi. 27. Ramus secundus quinti paris s. nervus maxillaris superior. 28. Nervus sphenopalatinus s. palatinus. 29. Ganglion nasale s. sphenopalatinum. 30. Ramus superficialis nervi Vidiani s. nervus petrosus superficialis, qui conjunctionem init cum nervo faciali. 31. Ramus profundus nervi Vidiani s. sympathicus. 32. Nervi nasales posteriores superiores. 33. Filamenta duo, conjunctionem ineuntia cum nervo optico. 34. Nervi palatini, major et minores. 35. Nervus infraorbitalis. 36. Nervus alveolaris s. dentalis posterior superior major, et 37. minor. 38. Nervus dentalis anterior. 39. Nervi palpebrales, nasales et labiales. 40. Nervus maxillaris inferior s. ramus tertius quinti paris. 41. Nervus temporalis superficialis s. auricularis anterior. 42. Nervus massetericus. 43. Nervus temporalis profundus. 44. Nervus buccinatorius. 45. Nervus alveolaris inferior. 46. Nervus lingualis. 47. Partes nervi lingualis sectae.

VI. Nervus abducens. 48. Rami musculo recto oculi externo destinati.

VII. Nervus facialis. 49. Filamenta nervea Wrisbergii.

VIII. Nervus acusticus.

IX. Nervus glossopharyngeus. 50. Ganglion hujus nervi s. ganglion petrosum. 51. Nervus tympanicus s. Jacobsonii. 52. Rami ad plexum caroticum tendentes. 53. Plexus retiformis s. caroticus. 54. Filamenta aliquot, quae inter carotidem internam atque externam decurrunt ad ganglion formandum una cum nervo sympathico. 55. Rami pharyngei e plexu carotico. 56. Rami pharyngei nervi glossopharyngei. 57. Rami musculi stylopharyngei. 58. Ramus lingualis.

X. Nervus pneumogastricus s. vagus. 59. Ganglion nervi vagi. 60. Ramus ad plexum caroticum pertinens. 61. Plexus ganglioformis nervi vagi. 62. Nervus laryngeus superior. 63. Ramus externus musculi cricothyreoidei et constrictoris pharyngis inferioris. 64 Conjunctio hujus rami cum filamento ganglii cervicalis supremi. 65. Ramus internus nervi laryngei superioris. 66. Truncus nervi vagi in collo. 67. Nervus laryngeus inferior s. recurrens, qui ramulos mittit ad oesophagum, arteriam asperam et musculos laryngis internos.

XI. Nervus accessorius Willisii. 68. Ejus origines e medulla spinali, 69. e medulla oblongata. 70. Decursus inter filamenta radicis posterioris nervi cervicalis primi. 71. Ramus internus. Duo fila, quae conjunctionem ineunt cum ramo pharyngeo et trunco nervi vagi.

72. Ramus externus, tendens ad musculum sternocleidomastoideum et cucullarem.

XII. Nervus hypoglossus. 73. Origo hujus nervi e medulla oblongata. 74. Conjunctio cum nervo cervicali primo. 75. Conjunctiones cum nervo vago. 76. Ramus descendens. 77. Ramus musculi hyothyreoidei. 78. Rami musculo hyoglosso, 79. m. styloglosso, 80. m. geniohyoideo, 81. m. genioglosso, 82. m. linguali tributi.

XIII. Nervus cervicalis primus. 83. Hujus origo. 84. Ramus dorsalis s. posterior abscisus. 85. Ramus anterior. 86. Ramus coiens cum nervo hypoglosso, cervicali primo et ganglio cervicali supremo.

XIV. Nervus cervicalis secundus. 87. Origo ejusdem. 88. Ganglion spinale. 89. Ramus dorsalis abscisus. 90. Ramus anterior. 91. Ramus conjunctiones iniens cum ganglio cervicali supremo, nervo cervicali primo et hypoglosso. 92. Ramus musculi recti capitis antici majoris. 93. Ramus se jungens cum nervo cervicali tertio. 94. Filum ad ramum descendentem nervi hypoglossi pertinens.

XV. Nervus cervicalis tertius. 95. Radix posterior est persecta et reposita ad perspiciendum decursum nervi accessorii Willisii. 96. Conjunctio cum nervo cervicali quarto. 97. Ganglion spinale. 98. Ramus posterior abscisus. 99. Ramus anterior. 100. Conjunctio cum nervo cervicali secundo, 101. cum ganglio cervicali supremo, 102. cum ramo descendente nervi hypoglossi. 103. Truncus continuatus scalpello abscisus.

XVI. Nervus cervicalis quartus. 104. Radix posterior dissecta et reposita. 105. Conjunctio cum nervo cervicali quinto. 106. Ganglion spinale. 107. Ramus posterior abscisus. 108. Ramus anterior. 109. Ramus musculo longo colli tributus. 110. Truncus r. a. abscisus.

XVII. Nervus cervicalis quintus. 111. Radix posterior. 112. Conjunctio cum nervo cervicali sexto. 113. Ganglion spinale. 114. Ramus posterior abscisus. 115. Ramus anterior abscisus. 116. Radix nervi phrenici s. diaphragmatici.

XVIII. Nervus cervicalis sextus.
XIX. Nervus cervicalis septimus.

} 117. Radix posterior. 118. Ganglion spinale. 119. Ramus posterior abscisus. 120. Ramus anterior. 121. Radices nervi diaphragmatici.

XX. Nervi cervicalis octavi radix posterior.

XXI. Ganglion cervicale supremum. 122. Margo posterior. 123. Ramus ad ganglion intercaroticum tendens. 124. Conjunctio cum plexu carotico. 125. Ganglion intercaroticum. 126. Ejus conjunctio cum plexu carotico. 127. Filamenta ad carotidem primitivam

atque externam pertinentia. 128. Extremitas ganglii cervicalis supremi inferior. 129. Nervus caroticus externus superior. 130. Ramus profundus nervi Vidiani. 131. Ramus ad plexum cavernosum tendens. 132. Nervus caroticus inferior internus. 133. Plexus cavernosus. 134. Filamenta coëuntia cum ganglio Gasseri et ramo primo quinti paris. 135. Rami, qui arteriam ophthalmicam et carotidem intra cranium comitantur. 136. Truncus inter ganglion cervicale superius et inferius.

(XXII. Ganglion thoracicum supremum). 137. Ramus, arteriam vertebralem comitans. 138. Plexus nervorum hujus rami in decursu arteriae vertebralis.

TABULA SEPTIMA.

Caput viri adulti, cujus sinistrum latus ostendit nervum trigeminum et ramum tympanicum nervi glossopharyngei, par decimum, undecimum, duodecimum et ganglion cervicale supremum quoad situm in collo, nervos vasorum carotidis externae ac ramos posteriores nervorum, qui sunt cervicis musculorum strati quarti et tertii.

Calvaria prope suturam sagittalem serra ad perpendiculum est divisa ejusque pars sinistra sectione horizontali ablata, cerebrum exemtum; ala magna ossis sphenoidalis, pars squamosa ossis temporum cum meatu auditorio externo, maxima pars processus mastoidei, ossis zygomatici et sinistri lateris maxillae inferioris caelo et scalpello sunt excisae; musculus subcutaneus colli, sternocleidomastoideus, sternohyoideus, sternothyreoideus, omohyoideus, stylohyoideus et musculi digastrici venter posterior remoti; stratum tertium musculorum cervicis una cum strato secundo et primo est repositum. Glandula thyreoidea, submaxillaris, sublingualis et lacrymalis, arteria aspera, larynx, oesophagus, pharynx, lingua et oculus cum partibus eo pertinentibus, musculi pterygoidei, levatores et tensores veli palatini, musculi strati quarti cervicis, cavitas cranii cum processibus durae matris, cavum tympani, rami arteriae carotidis externae tum ex partibus tum e toto oculis subjecta sunt. Exinde perspiciuntur primum nervus frontalis et lacrymalis primi rami quinti paris, nervus subcutaneus malae, dentalis posterior et truncus nervi infraorbitalis e secundo ramo, nervus buccinatorius, mylohyoideus alveolaris et lingualis tertii rami una cum ganglio otico et maxillare, deinde nervus facialis in decursu per canalem Fallopii, nervus tym-

panicus, nervus laryngeus superior et inferior ac nervus hypoglossus, tum ganglion cervicale supremum cum nervis mollibus arteriae thyreoideae superioris, facialis et maxillaris internae, denique rami dorsales primi paris et sequentium usque ad septimum nervorum cervicalium, quoad ramos mittunt musculis rectis et obliquis capitis, multifido spinae, semispinali, biventri et complexo.

A—G. Vertebra colli prima usque ad septimam. a. a. a. a. Processus transversi. b. b. b. b. Apex duplex cervicis vertebrae quintae et sextae. c. c. c. c. c. c. Processus obliqui superiores et inferiores.

H. Os occipitis. d. Squamae pars superior et dextra. e. Squamae occipitalis pars inferior. f. Protuberantia occipitalis interna.

I. Os temporum. g. Cellulae mastoideae. h. Canalis Fallopii. i. Fenestra ovalis, k. rotunda. l. Promontorium. m. Tuba Eustachiana. n. Apex partis petrosae. o. Impressio pro ganglio semilunari quinti paris.

K. Os sphenoidale. p. Corpus. q. Clivus sellae turcicae. r. Ala parva s. processus ensiformis maxima e parte remota. s. Ala magna prope corpus sphenoidale dissecta. t. Fissura sphenoidalis s. orbitalis superior. u. Foramen rotundum, v. ovale. Utrumque est apertum. (Spina sphenoidalis ablata). w. Foramen opticum sinistrum, x. dextrum.

L. Os frontis. y. Pars orbitalis, z. frontalis. aa. Sinus frontalis. bb. Crista frontalis.

M. Os bregmatis.

N. Os maxillare superius.

O. Os zygomaticum. cc. Foramen malare. dd. Canalis malaris apertus.

P. Maxilla inferior.

Q. Musculus biventer et complexus.

R. — semispinalis cervicis.

S. Musculi multifidi spinae pars superior.

T. Musculus rectus capitis posticus major.

U. — obliquus inferior.

V. — obliquus superior.

W. — rectus capitis anticus major.

X. — longus colli.

Y. — tensor tympani.

Z. — levator palpebrae superioris.

AA. — rectus oculi superior.

BB. — rectus oculi externus.

CC. — rectus oculi inferior.

DD. Musculus obliquus inferior.
EE. — buccinator.
FF. — pterygoideus externus.
GG. — pterygoideus internus.
HH. — tensor veli palatini.
II. — levator veli palatini.
KK. — styloglossus.
LL. — hyoglossus.
MM. — geniohyoideus.
NN. — mylohyoideus.
OO. — biventer.
PP. — hyothyreoideus.
QQ. — cricothyreoideus.
RR. — constrictor pharyngis inferior. ee. Musculus cricopharyngeus, ff. thyreopharyngeus.
SS. Cartilago thyreoidea.
TT. Cartilago cricoidea.
UU. Arteria aspera.
VV. Glandula thyreoidea
WW. Oesophagus.
XX. Glandula submaxillaris. gg. Ductus Whartonianus.
YY. Glandula sublingualis.
ZZ. Membranae oris pars buccalis aperta, quo conspiciatur
A. Lingua. hh. Papillae fungiformes.
B. Glandula lacrymalis.
Γ. Bulbus oculi.
Δ. Dura mater. ii. Processus falciformis major, kk. minor. ll. Tentorium cerebelli. mm. Sinus longitudinalis superior, nn. inferior. oo. Sinus tentorii. pp. Sinus transversus dexter, qq. sinister.
E. Carotis primitiva.
Z. Carotis externa s. facialis.
H. Arteria thyreoidea superior. rr. Rami thyreoidei.
Θ. — lingualis.
I. — facialis s. maxillaris externa. ss. Arteria palatina ascendens. tt. Arteria submentalis. uu. Truncus abscisus.
K. Arteria occipitalis. vv. Ramus descendens. ww. Ramus occipitalis.
Λ. Arteria auricularis posterior.
M. — temporalis.
N. — maxillaris interna. xx. Arteria alveolaris inferior. yy. Ramus

pterygoideus. zz. Ramus buccinatorius. α. Arteria meningea media. β. Arteria alveolaris superior.

Ξ. Arteria carotis interna s. cerebralis.

O. — ophthalmica. γ. Arteria lacrymalis. δ. Arteria muscularis superior s. supraorbitaria. ε. Arteria muscularis inferior.

Π. Arteria vertebralis. ζ. Flexura prima. η. secunda.

P. Arteria profunda cervicis.

II. Nervus opticus.

III. Nervus oculomotorius. 1. Ramus musculi obliqui inferioris.

IV. Nervus trochlearis s. patheticus.

V. Nervus trigeminus. 2. Portio major partim ante versa. 3. Portio minor in situ naturali. 4. Ganglion semilunare. 5. Ramus primus s. ophthalmicus. 6. Nervus frontalis. 7. Ramus supratrochlearis, 8. supraorbitalis. 9. Nervus lacrymalis. 10. Ramus internus, 11. externus. 12. Conjunctio cum nervo subcutaneo malae. 13. Ramus secundus s. nervus maxillaris superior. 14. Nervus subcutaneus malae. 15. Ramus superior, 16. inferior. 17. Nervus dentalis posterior major, 18 minor. 19. Ramus buccalis. 20. Nervus infraorbitalis. 21. Ramus tertius s. maxillaris inferior. 22. Nervus auricularis anterior. 23. Nervus massetericus. 24. Nervus temporalis profundus posterior. 25. Nervus buccinatorius. 26. Nervus tensoris tympani e nervo pterygoideo. 27. Ganglion oticum. 28. Nervus tensoris tympani e ganglio auriculari. 29. Conjunctio ganglii otici cum nervo tympanico. 30. Conjunctio cum ganglio cervicali supremo. 31. Ramulus ad nervum auricularem anteriorem tendens. 32. Nervus alveolaris inferior. 33. Nervus mylohyoideus. 34. Rami musculi mylohyoidei. 35. Rami ad musculi digastrici ventrem anteriorem pertinentes. 36. Nervus lingualis s. gustatorius. 37. Conjunctio cum chorda tympani e nervo faciali. 38. Rami ad ganglion maxillare ablegati. 39. Ganglion maxillare. 40. Conjunctio cum chorda tympani, [quae alteram radicem ad ganglion mittit. 41. Conjunctio cum nervo sympathico, radix tertia. 42. Rami ductui Whartoniano destinati. 43. Conjunctio cum nervo linguali. 44. Ramus nervi lingualis ad membranam oris mucosam tendens. 45. Rami linguales, qui distribuuntur in membranam et in papillas linguae.

VII. Nervus facialis. 46. Intumescentia ganglioformis. 47. Conjunctio cum nervo petroso superficiali. 48. Conjunctio cum nervo tympanico. 49. Truncus nervi facialis dissectus. 50. Conjunctio cum nervis vasorum s. mollibus.

IX. Nervus glossopharyngeus. 51. Nervus tympanicus s. Jacobsonii. 52. Ramulus tendens ad fenestram rotundam, 53. ad fenestram ovalem. 54. Conjunctio cum nervo sympathico. 55. Ramulus ad tubam Eustachianam pertinens. 56. Ramulus coiens cum ganglio sphenopalatino s. nervus petrosus profundus minor. 57. Ramulus coiens cum ganglio otico s. nervus petrosus superficialis minor. 58. Conjunctio nervi glossopharyngei cum nervo vago. 59. Ramus descendens inter arteriam carotidem externam et internam ad plexum caroticum formandum. 60. Ramus pharyngeus. 61. Ramus lingualis.

X. Nervus vagus. 62. Nervus laryngeus superior. 63. Ramus internus, 64. externus. 65. Plexus ganglioformis. 66. Nervus laryngeus inferior, ramulos mittens ad oesophagum, arteriam asperam et laryngem.

XI. Nervi accessorii Willisii ramus externus.

XII. Nervus hypoglossus. 67. Ramus descendens. 68. Ramulus musculi hyothyreoidei. 69. Ramulus musculi geniohyoidei. 70. Rami musculi hyoglossi. 71. Truncus duodecimi paris continuatus. 71* Ramus, qui e parte conjunctionem init cum nervo linguali.

(XIII.) Nervus cervicalis primus. 72. Ramus anterior. 73. Conjunctio cum nervo hypoglosso et ganglio cervicali supremo. 74. Conjunctio cum nervo cervicali secundo. 75. Ramus posterior, fila mittens musculis rectis capitis posticis, musculis obliquis et musculo complexo.

XIV. Nervus cervicalis secundus. 76. Ramus anterior. 77. Ramus anastomoticus cum nervo cervicali primo et 78. cum secundo. 79. Ramulus musculi recti capitis antici. 80 Filamentum se jungens cum ramo descendente nervi hypoglossi. 81. Ramus posterior s. dorsalis. 82. Filamentum abscisum, musculo trachelomastoideo et splenio capitis tributum. 83. Ramulus musculo complexo et biventri missus. 84. Truncus continuatus, qui musculum biventrem cervicis perforat et nervum occipitalem majorem constituit.

XV. Nervus cervicalis tertius. 85. Ramus anterior. 86. Filum ad ramum descendentem nervi hypoglossi tendens. 87. Ansa nervorum, per quam plerumque vena jugularis interna descendit. 88. Truncus abscisus. 89. Ramus posterior. 90. Ramulus coiens cum nervi cervicalis secundi ramo posteriore. 91. Ramulus abscisus, musc. trachelomastoideo et splenio colli destinatus. 92. Ramulus musc. complexo et biventri ablegatus. 93. Truncus continuatus, filamenta mittens musculo cucullari et colli integumentis.

XVI. Nervus cervicalis quartus. 94. Ramus anterior. 95. Ramus pos-

terior. 96. Filamentum abscisum, ad musculum splenium capitis fila spargens. 97. Ramus musculi semispinalis, multifidi spinae, complexi et biventris. 98. Ramus, qui musculos cervicis perforat et cuti fila mittit.

XVII. Nervus cervicalis quartus. 99. Ramus anterior abscisus. 100. Ramus posterior, qui pluribus cervicis musculis fila dat et in integumentis finitur.

XVIII. Nervus cervicalis sextus. 101. Ramus anterior abscisus. 102. Ramus posterior s. dorsalis.

XIX. Nervus cervicalis septimus. 103. Ramus anterior. 104. Ramus posterior.

XX. Ganglion cervicale supremum. 105. Truncus anastomoticus cum plexu cervicali. 106. Filum coiens cum nervo cervicali primo et nervo hypoglosso. 107. Nervus caroticus externus. 108. Plura fila carotidem internam intra cranium comitantia. 109. Ramus magnus trunci nervorum mollium e ganglio cervicali supremo arteriam carotidem externam amplectens. 110. Fila arteriae thyreoideae superioris, 111. arteriae facialis. 112. Filamentum se jungens cum ganglio maxillari. 113. Retia nervorum mollium, truncum arteriae carotidis externae comitantia. 114. Nervi molles arteriae temporalis, 115. arteriae maxillaris internae. 116. Conjunctio cum ganglio otico. 117. Ramus ad pharyngem tendens. 118. Nervus cardiacus supremus. 119. Ramulus abscisus, conjunctiones iniens cum nervis cervicalibus inferioribus.

TABULA OCTAVA.

Sinistrum latus capitis feminae viginti quatuor annorum. Tertia nervorum cerebri et cervicis extrinsecus inspectorum imago. Origo et decursus paris secundi, tertii, quarti et quinti. Nervuli ciliares et ganglion ophthalmicum, nervi dentales superiores atque inferiores, chorda tympani, ramus externus nervi accessorii Willisii, ramus descendens nervi hypoglossi, rami anteriores ac posteriores nervorum cervicalium paris secundi, tertii et quarti.

Dimidia pars sinistra calvariae est ablata, hemisphaerium cerebri sinistrum a superficie usque ad basin ita scalpello divisum, ut, maxima hujus parte remota, ventriculi lateralis cornu anterius apertum et externa corporis striati atque colliculi nervi optici facies perspicua sit;

orbitae lacunar in medio est dissectum, os zygomaticum una cum ala magna ossis sphenoidalis, squama ossis temporum et suprema rami ascendentis maxillae inferioris parte excisum; canales alveolares, alveoli, antrum maxillare, fissura orbitalis superior, foramen rotundum et ovale sunt refracta; musculus rectus oculi externus et musculus sternocleidomastoideus omnino desecti, musculus splenius capitis est superne positus, musculus cucullaris retroversus: conspiciuntur arbor vitae cerebelli, pons Varoli, crus cerebri, corpora quadrigemina, radix coronae radiatae, tuber corporis callosi, substantia alba et cinerea cerebri, membrana tympani cum malleo et incude, bulbus oculi, membrana sinus maxillaris, radices dentium, musculi ossis hyoidei et cervicis strati primi, secundi ac tertii et nonnulli carotidis externae rami. Inter capitis nervos patent paris secundi, tertii et quarti decursus intra cranium atque partim in orbita, ganglion ophthalmicum, nervuli ciliares, nervus frontalis, nasociliaris, nervus infraorbitalis cum nervis dentalibus superioribus, nervus alveolaris inferior ejusque rami dentales, nervus facialis cum chorda tympani et ramis musculi stylohyoidei et digastrici; nervus accessorius Willisii, ramus descendens nervi hypoglossi, origines nervorum superficialium colli, auriculae atque occipitis e tertio et quarto cervicalium paribus, i. e. nervi occipitalis minoris, auricularis magni, subcutanei colli, nervorum supraclavicularium, et plures rami ad musculos cervicis pertinentes.

A. Os occipitis.

B. Os bregmatis.

C. Os frontis. a. Pars frontalis, b. orbitalis.

D. Os sphenoidale. c. Ala magna maxima e parte ictu decussa. d. Processus pterygoidei lamina externa. e. Sella turcica. f. Foramen rotundum apertum. g. Foramen ovale, item.

E. Os temporum. h. Cellulae mastoideae. i. Facies superior partis petrosae. (Fissura Glasseri est aperta). k. Processus styloides.

F. Maxilla superior. l. Foramen infraorbitale. m. Canalis dentalis anterior, et n. posterior sunt aperti.

G. Maxilla inferior. o. Canalis alveolaris inferior apertus. p. Foramen mentale item. q. Angulus maxillae inferioris.

H. Dentes incisivi superiores et inferiores.

I. Dentes canini.

K. Dentes molares anteriores s. bicuspidati, superiores et inferiores.

L. Dentes molares posteriores s. multicuspidati, superiores et inferiores.

M. Os hyoides.
N. Musculus cucullaris retroversus.
O. — splenius capitis superne versus.
P. — splenius colli in situ suo naturali.
Q. — levator anguli scapulae.
R. — trachelomastoideus.
S. — complexus.
T. — biventer.
U. — sternohyoideus.
V. — omohyoideus.
W. — sternothyreoideus.
X. — hyothyreoideus.
Y. — thyreopharyngeus.
Z. — digastricus. r. Ejus venter anterior, s. posterior.
AA. — mylohyoideus.
BB. — stylohyoideus.
CC. — pterygoideus internus.
DD. — rectus oculi inferior.
EE. — rectus oculi superior.
FF. — levator palpebrae superioris.
GG. — obliquus inferior.
HH. Bulbus oculi.
II. Membrana pituitaria sinus maxillaris.
KK. Cartilagines narium, t. superiores, u. inferiores. v. Cartilago septi narium. w. Cartilagines quadrangulares.
LL. Membrana tympani.
MM. Malleus. x. Caput. y. Processus longus.
NN. Incus. z. Corpus. aa. Processus brevis s. posterior, bb. longus s. inferior.
OO. Glandula thyreoidea.
PP. Arteria carotis primitiva.
QQ. Arteria thyreoidea superior.
RR. Arteriae lingualis et facialis truncus communis (var.). cc. Arteria submentalis. dd. Truncus arteriae facialis abscisus.
SS. Arteriae occipitalis ramus descendens, ramulos mittens in musculum splenium capitis et colli.
TT. Arteria auricularis posterior.
UU. Arteria temporalis.
VV. Arteria maxillaris interna. ee. Arteria auricularis profunda. ff. Arteria meningea media. gg. Arteria alveolaris inferior. hh. Rami

buccinatorii et masseterici. ii. Arteria alveolaris superior abscisa. kk. Hujus rami dentales. ll. Arteria infraorbitalis. mm. Arteria dentalis anterior.

WW. Arteria carotis interna,

XX. Arteria ophthalmica. nn. Arteriae ciliares. oo. Arteria supraorbitaria.

YY. Arteriae cervicalis ascendentis rami nonnulli.

ZZ. Arteriae profundae cervicis surculi aliquot.

A. Tentorium cerebelli.

B. Cerebellum. pp. Arbor vitae. qq. Hemisphaerii dextri facies interna. rr. Pontis Veroli facies lateralis. ss. Crus cerebelli ad corpora quadrigemina.

Γ. Crus cerebri sinistrum.

Δ. Corpora quadrigemina.

E. Colliculi nervi optici et corporis striati sinistri lateris pars externa. tt. Corpus geniculatum.

Z. Corporis callosi tuber.

H. Ventriculi lateralis cornu anterius.

Θ. Hemisphaerium sinistrum. uu. Substantia alba, vv. cinerea. ww. Gyri. xx. Sulci.

II. Nervus opticus. 1. Origo ejusdem e parte posteriore colliculi nervi optici. 2. Decursus in facie externa atque anteriore cruris cerebri. 3. Locus, ubi nervi optici partim decussantur. 4. Decursus secundi paris intra orbitam.

III. Nervus oculomotorius. 5. Ejus origo. 6. Ramus superior. 7. Nervus ad musculum obliquum inferiorem tendens. 8. Radix brevis ganglii ophthalmici.

IV. Nervus trochlearis. 9. Origo hujus nervi. 10. Decursus in latere cruris cerebri externo prope pontem. 11. Situs quarti paris inter nervum oculomotorium et primum ramum quinti paris.

V. Nervus trigeminus. 12. Locus, ubi par quintum per fissuras pontis duas apparet. 13. Truncus nervi trigemini. 14. Ganglion Gasseri. 15. Ramus primus quinti paris. 16. Nervus frontalis. 17. Nervus lacrymalis. 18. Nervus nasociliaris. 19. Radix longa ganglii ophthalmici. 20. Ganglion ophthalmicum. 21. Conjunctio cum nervo sympathico. 22. Fasciculus superior et 23. inferior nervorum ciliarium. 24. Nervuli ciliares e trunco nervi nasociliaris. 25. Truncus continuatus nervi nasalis. 26. Nervi ethmoidalis ramus narium externus. 27. Ramus secundus quinti paris. 28. Nervus subcutaneus malae abscisus. 29. Nervus pterygopalatinus.

30. Nervus infraorbitalis abscisus, ubi exit e canali infraorbitali. 31. Nervi dentales posteriores. 32. Nervus dentalis anterior minor, 33. anterior major. 34. Ejus rami dentales. 35. Ramus nasalis, qui surculos membranae pituitariae septi et fundi narium mittit. 36. Anastomosis nervorum dentalium. 37. Rami dentales. 38. Rami ad gingivam pertinentes. 39. Ramus tertius nervi trigemini. 40. Ganglii otici extremitas posterior. 41. Conjunctio ejusdem cum nervo tympanico e ganglio nervi glossopharyngei. 42. Nervi auricularis anterioris ambae radices, quae arteriam meningeam mediam amplectuntur. 43. Nervus massetericus. 44. Nervus temporalis profundus posterior, 45. anterior e nervo buccinatorio. 46. Nervus buccinatorius. 47. Nervus lingualis. 48. Conjunctio hujus nervi cum chorda tympani. 49. Nervus alveolaris inferior. 50. Nervus mylohyoideus. 51. Rami dentales. 52. Rami ad gingivam pertinentes. 53. Ramus mentalis abscisus.

VI. Nervus abducens, cujus pars orbitalis abscisa est.

VII. Nervus facialis. 54. Intumescentia ganglioformis, partim incude tecta. 55. Conjunctio cum nervo petroso superficiali e ganglio nasali. 56. Decursus septimi paris per canalem Fallopii. 54 Chorda tympani. 58. Nervus auricularis posterior. 59. Ramus digastricus. 60. Ramus stylohyoideus. 61. Truncus nervi facialis abscisus.

X. Nervi vagi decursus in collo. 62. Nervus laryngeus superior.

XI. Nervi accessorii Willisii ramus externus. 62.* Rami ad musculum sternocleidomastoideum abscisi. 63. Conjunctio cum nervo cervicali tertio. 64. Rami ad musculum cucullarem tendentes abscisi.

XII. Nervus hypoglossus. 65. Ramus descendens. 66. Conjunctio cum plexu cervicali. 67. Rami musculorum omo- et sternohyoidei. 68. Ramus musculi sternothyreoidei. 69. Ramus cardiacus. 70. Truncus nervi hypoglossi continuatus.

XIV. Nervus cervicalis secundus. 71. Ramus musculi trachelomastoidei. 72. Ramus ad musculum splenium capitis ablegatus. 73. Ramus anterior. 74. Conjunctio cum ramo descendente nervi hypoglossi, 75. cum nervo cervicali tertio.

XV. Nervus cervicalis tertius. 76. Rami dorsalis surculi musculo cucullari et cuti destinati. 77. Ramus anterior. 78. Ramus anastomoticus cum nervo cervicali secundo, 79. cum quarto. 80. Conjunctio cum nervo accessorio Willisii. 81. Nervus occipitalis minor. 82. Nervus auricularis magnus. 83. Nervus subcutaneus colli. 84. Ramus ad musculum splenium colli tendens.

XVI. Nervus cervicalis quartus. 85. Surculus rami posterioris ad mus

culum splenium capitis pertinens in medio divisus. 86. Nervi supraclaviculares. 87. Nervus diaphragmaticus.
(Ganglion cervicale supremum) 88. Surculus trunci nervorum mollium, qui arteriam carotidem externam amplectitur. 89. Plexus nervorum arteriae thyreoideae superioris. 90. Nervi molles arteriae maxillaris internae et temporalis.

TABULA NONA.

Nervorum in superficie capitis viri adulti distributio a sinistra parte. Nervus trigeminus et facialis, quoad cuti ac musculis faciei ramos mittunt; nervus accessorius Willisii, nervus subcutaneus colli, auricularis magnus et nervi occipitales e pari tertio atque secundo nervorum cervicalium integumentis et musculis superficialibus cervicis, colli atque occipitis tributi.

Praeter cutem nonnullae tantum partes, ut musculus quadratus menti, levator menti, levator labii superioris alaeque nasi et glandula parotis, sunt ablatae, margines musculi cucullaris et subcutanei colli repositae, auriculaestante versa, musculus depressor anguli oris prope maxillam inferiorem sectus et sublevatus; reliqua in situ naturali conspiciuntur. Exinde haec tabula illustrat primum nervum frontalem, supra- et infratrochlearem, nervum subcutaneum malae atque infra orbitalem, nervum mentalem, buccinatorium et auricularem anteriorem e pari quinto, deinde nervum communicantem faciei ejusque ramum auricularem, ramos temporales, malares, buccales, marginales et ramum subcutaneum colli superiorem, tum nervi accessorii Willisii ramum externum, denique nervum subcutaneum colli, auricularem magnum, occipitalem minorem e tertio et occipitalem majorem e secundo nervorum cervicalium paribus.

A. Os zygomaticum. a. Arcus zygomaticus.
B. Maxilla inferior. b. Angulus maxillae inferioris. c. Rami ascendentis margo posterior.
C. Musculus subcutaneus colli s. platysmamyoides. d. Musculus risorius Santorini.
D. Musculus depressor anguli oris in origine dissectus et sublevatus.
E. Musculus orbicularis oris.
F. — buccinator.
G. — zygomaticus major.

H. Musculus zygomaticus minor.
I. — levator labii superioris proprius in origine dissectus.
K. — levator anguli oris.
L. — orbicularis palpebrarum. e. Stratum internum s. ciliare f. Stratum externum.
M. Musculus frontalis.
N. — attollens auriculae.
O. — occipitalis.
P. Galea aponeurotica.
Q. Musculi retrahentes auriculae.
R. Musculus masseter.
S. Musculi digastrici venter posterior.
T. Musculus sternocleidomastoideus.
U. — cucullaris.
V. — splenius capitis.
W. — — colli.
X. — levator anguli scapulae.
Y. — biventer cervicis.
Z. Glandula maxillaris.
A. Ductus Stenonianus.
B. Arteria carotis externa s. facialis.
Γ. Arteriae thyreoideae superioris rami thyreoidei.
Δ. Arteria lingualis.
E. Arteria facialis. g. Rami masseterici. h. Ramus buccinatorius. i. Arteria coronaria labii superioris. k. Arteria nasalis. l. Arteriae laterales narium s. pinnales. (Ramus coiens cum arteria ophthalmica est remotus).
Z. Arteria temporalis. m. Ramus massetericus. n. Arteria transversa faciei. o. Arteria temporalis antica, p. postica, q. media.
H. Arteria occipitalis. r. Ramus descendens. s. Ramus occipitalis.
Θ Arteria carotis interna.
(Arteria ophthalmica) t. Arteria supraorbitaria. u. Arteria dorsalis nasi. v. Arteria subcutanea frontis.
(Nervus trigeminus). 1. Nervus frontalis. 2. Nervus supratrochlearis, 3. infratrochlearis. 4. Nervus subcutaneus malae. 5. Nervus infraorbitalis. 6. Nervi palpebrales inferiores. 7. Nervi laterales narium, superiores et inferiores. 8. Nervi labiales interni et externi. 9. Rami coëuntes cum nervo faciali. 10. Nervus mentalis. 11. Surculi mentales. 12. Nervi labiales inferiores. 13. Ramus se jungens cum nervo faciali. 14. Nervus buccinatorius, qui multa filamenta

musculo buccinatorio et una cum nervo faciali musc. orbiculari, zygomatico majori, levatori et depressori anguli oris mittit. 15. Surculi coëuntes cum nervi facialis ramis buccalibus. 16. Nervus auricularis anterior s. temporalis superficialis. 17. Rami communicantes cum nervo faciali. 18. Rami auriculares anteriores. 19. Rami temporales superficiales.

VII. Nervus facialis. 20. Nervus auricularis posterior. 21. Conjunctio cum ramo auriculari nervi vagi. 22. Rami musculorum retrahentium et musculi occipitalis. 23. Ramus occipitalis. 24. Ramus superior nervi facialis. 25. 25. 25. Rami temporales. 26. 26. 26. Rami malares s. zygomatici, 27. 27. Rami buccales. 28. Plexus anserinus. 29. Ramus inferior nervi facialis. 30. 30. Nervus marginalis maxillae inferioris. 31. Rami ad plexum anserinum et musculum buccinatorium pertinentes. 32. 32. Rami musc. depressoris, quadrati et levatoris menti ac musculi subcutanei colli. 33. Nervus subcutaneus colli superior. 34. Rami coëuntes cum nervo auriculari magno. 35. Ramus anastomoticus cum nervo subcutaneo colli medio. 36. Surculi ad musculum platysmamyoidem tendentes. 37. Rami cutanei abscisi.

X. Truncus nervi vagi.

XI. Nervi accessorii Willisii ramus externus, musculum sternocleidomastoideum perforans eique ramulos (38) mittens. Vid. tab. linearem. 39. Rami ad musculum cucullarem tendentes.

(Nervus cervicalis secundus). 40. Nervus occipitalis major. 41. Conjunctio cum nervo occipitali minori.

(Nervus cervicalis tertius) 42. Nervus occipitalis minor, hic duplex, plerumque simplex. 43. Nervus auricularis magnus. 44. Ramus facialis, vel conjunctionem iniens cum ramo colli subcutaneo nervi facialis, vel ramulos mittens integumentis faciei. 45. Rami auriculares. 46. Nervus subcutaneus colli medius. 47. Rami cutanei musculum platysmamyoidem perforantes. 48. Nervus cutaneus colli inferior. 49. Conjunctio nervi cervicalis tertii cum quarto.

(Nervus cervicalis quartus). 50. Nervi supraclaviculares.

(Ganglion cervicale supremum). 51. Nervi molles arteriae facialis. 52. arteriae temporalis, 53. arteriae occipitalis.

Typis J. M. Gutmanni, Academiae typographi.

TABULA PRIMA.

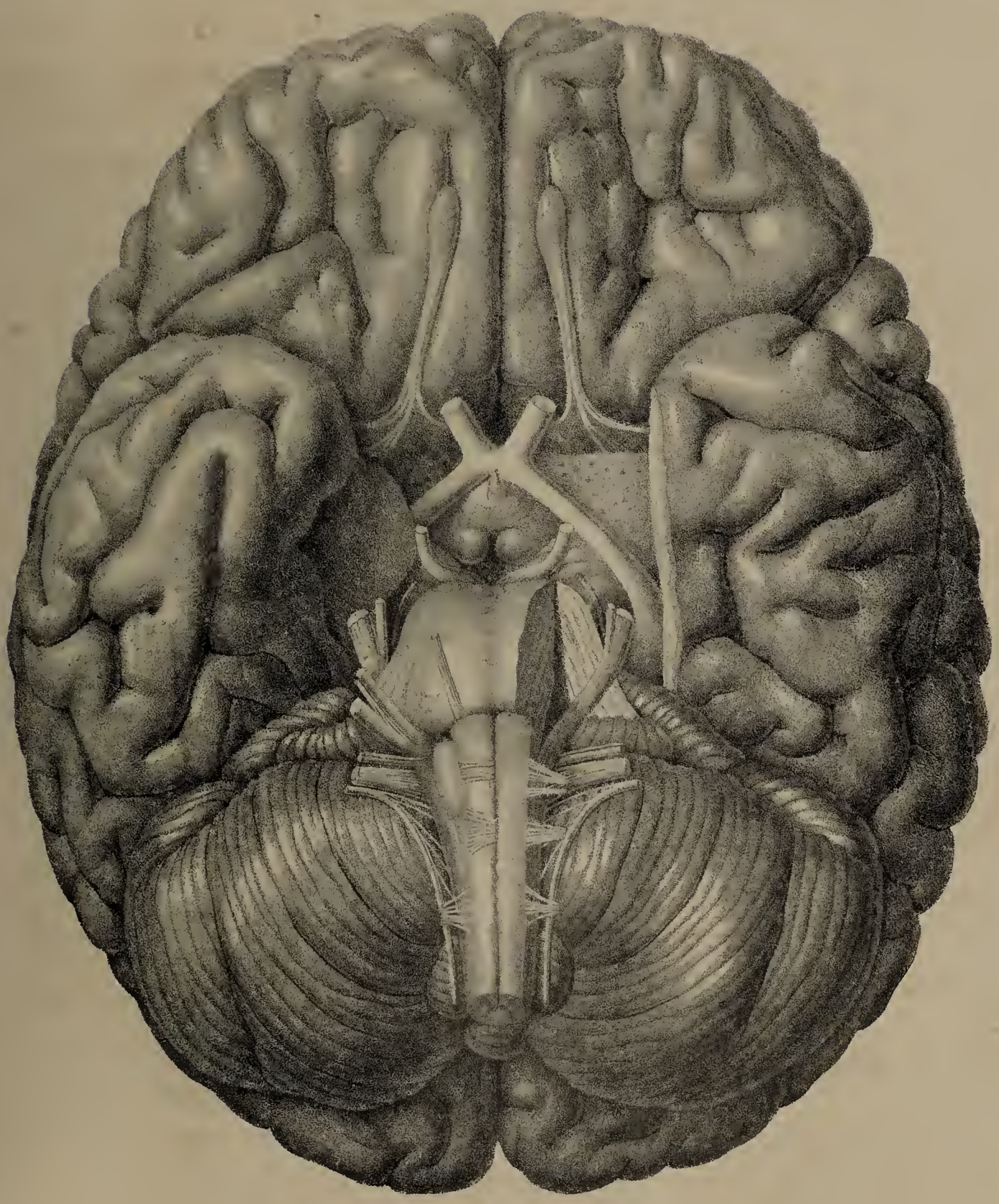

Friderici Arnoldi

icones nervorum capitis.

F. Wagner ad nat. et in lap. del

TABULA PRIMA.

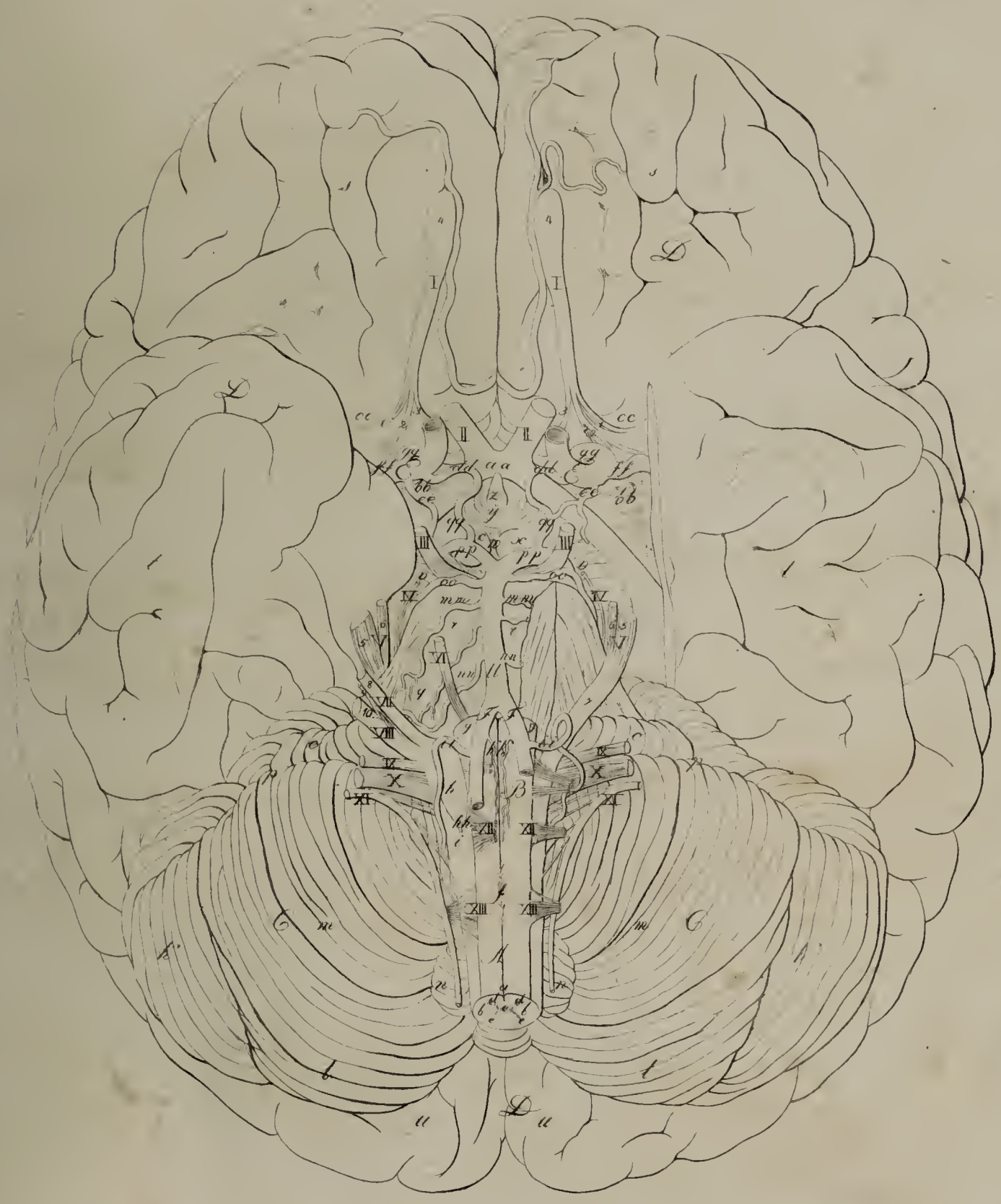

Friderici Arnoldi

icones nervorum capitis.

C. Thiese impressit. *F. Wagner in lapid. sc.*

TABULA SECUNDA.

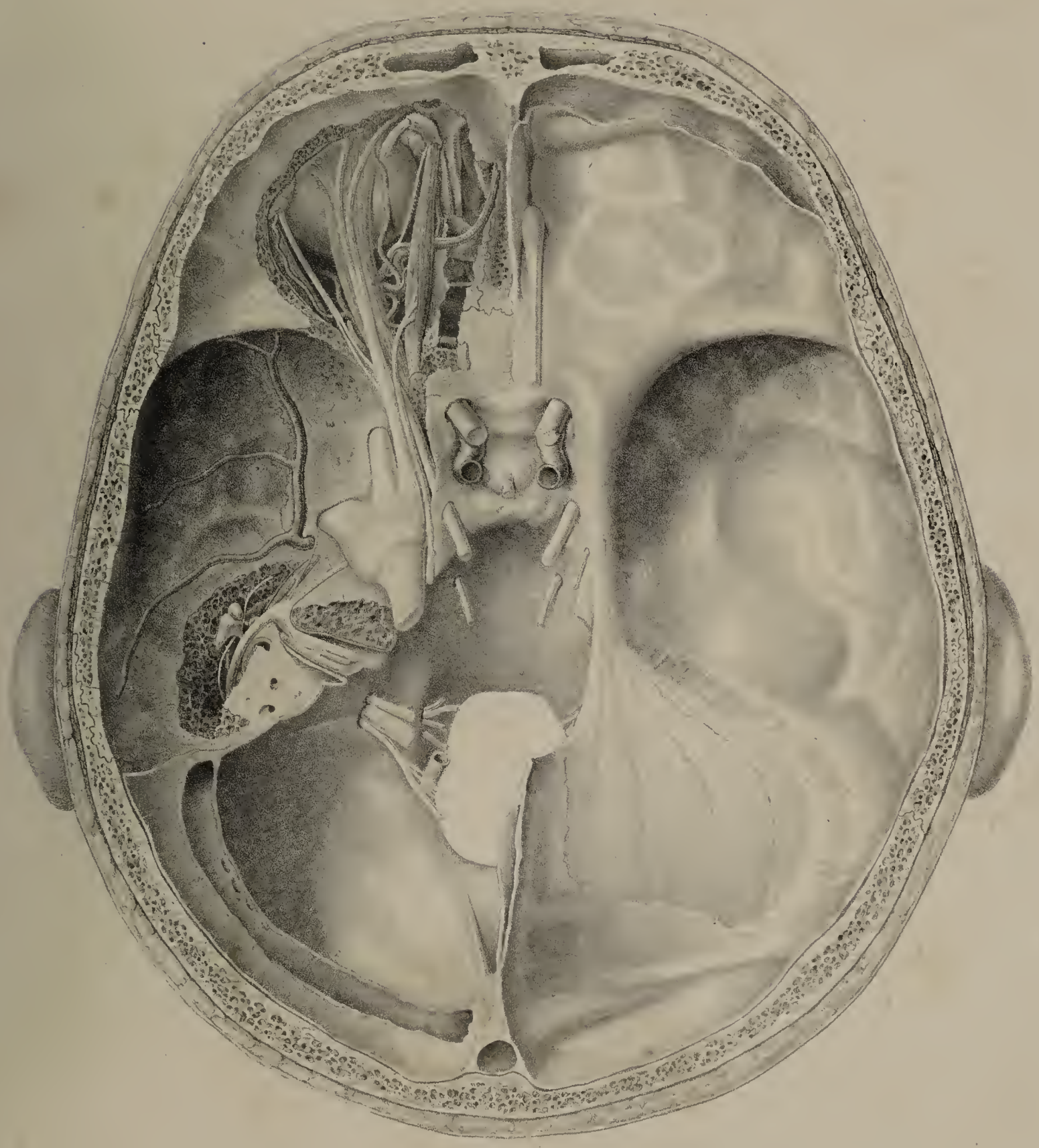

Friderici Arnoldi

icones nervorum capitis.

F. Wagner ad nat. et in lap. del.

TABVLA SECVNDA.

Friderici Arnoldi
icones nervorum capitis

C. Thiese impressit. *F. Wagner in lap. sc.*

TABULA TERTIA.

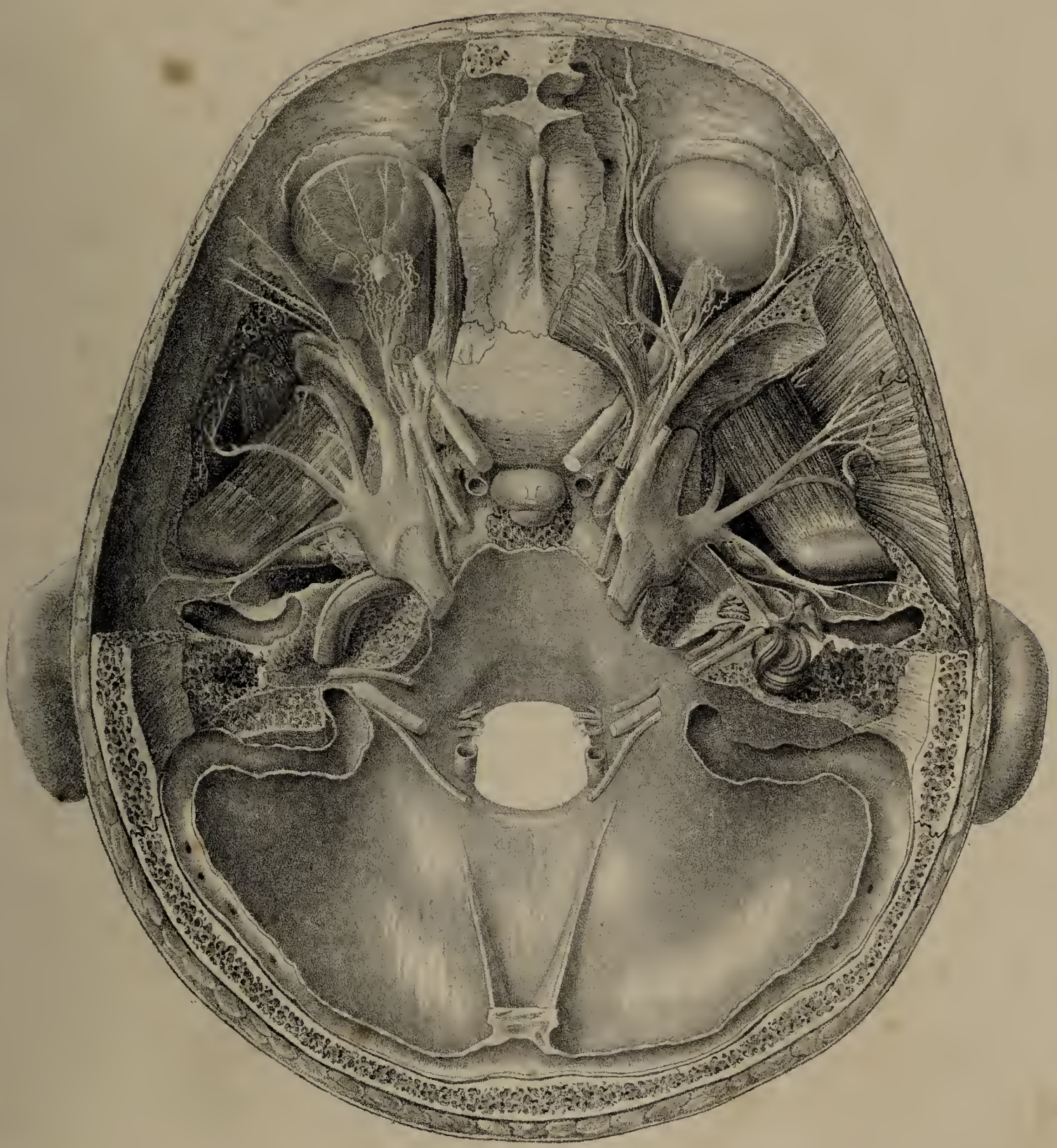

Friderici Arnoldi

icones nervorum capitis.

F. Wagner ad nat. et in lap. del.

TABULA TERTIA.

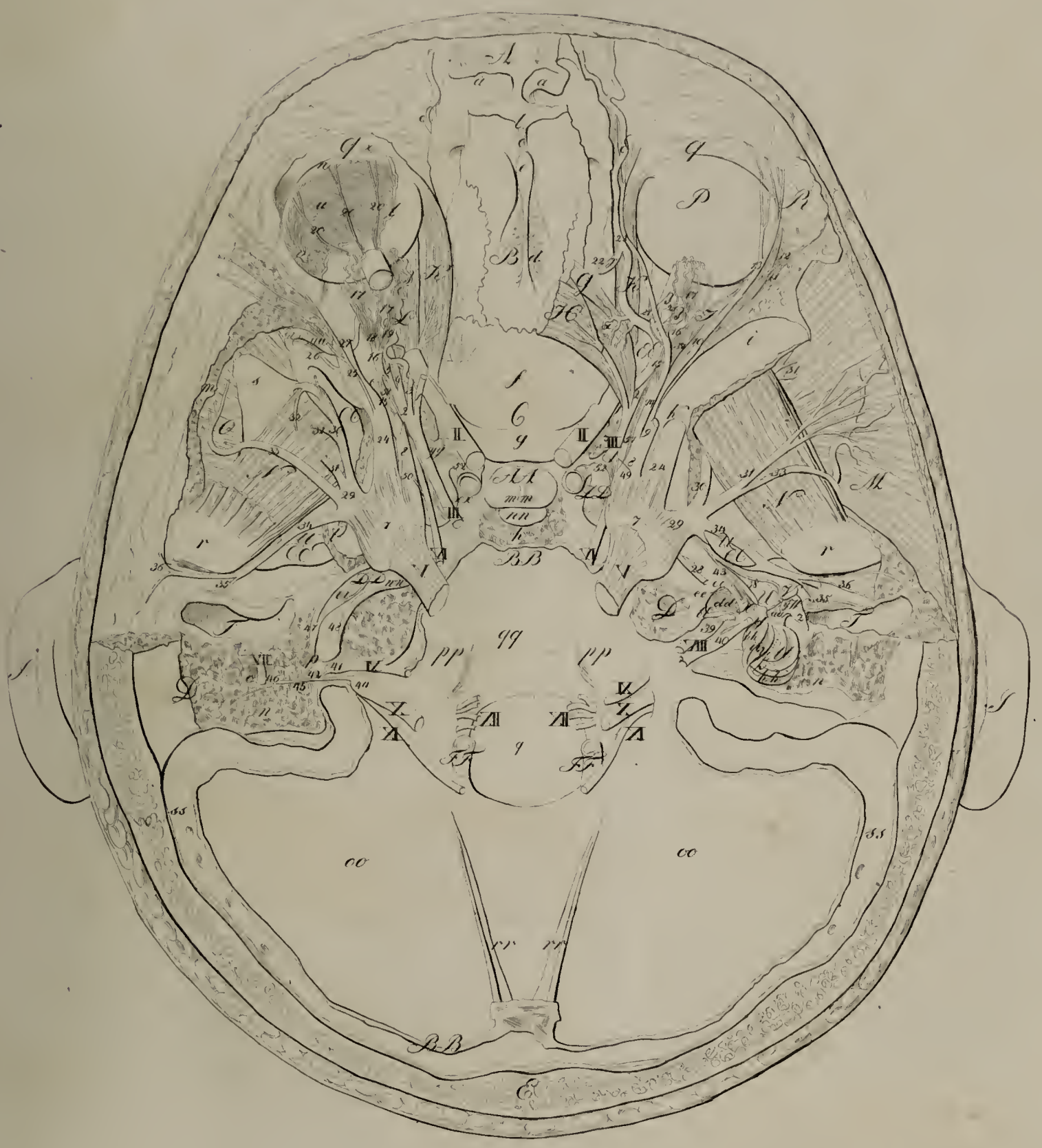

Friderici Arnoldi
icones nervorum capitis.

Thiose impressit. *FWagner inlop. sc.*

TABULA QUARTA.

Friderici Arnoldi
icones nervorum capitis.

F. Wagner ad nat. et in lap. del.

TABULA QUARTA.

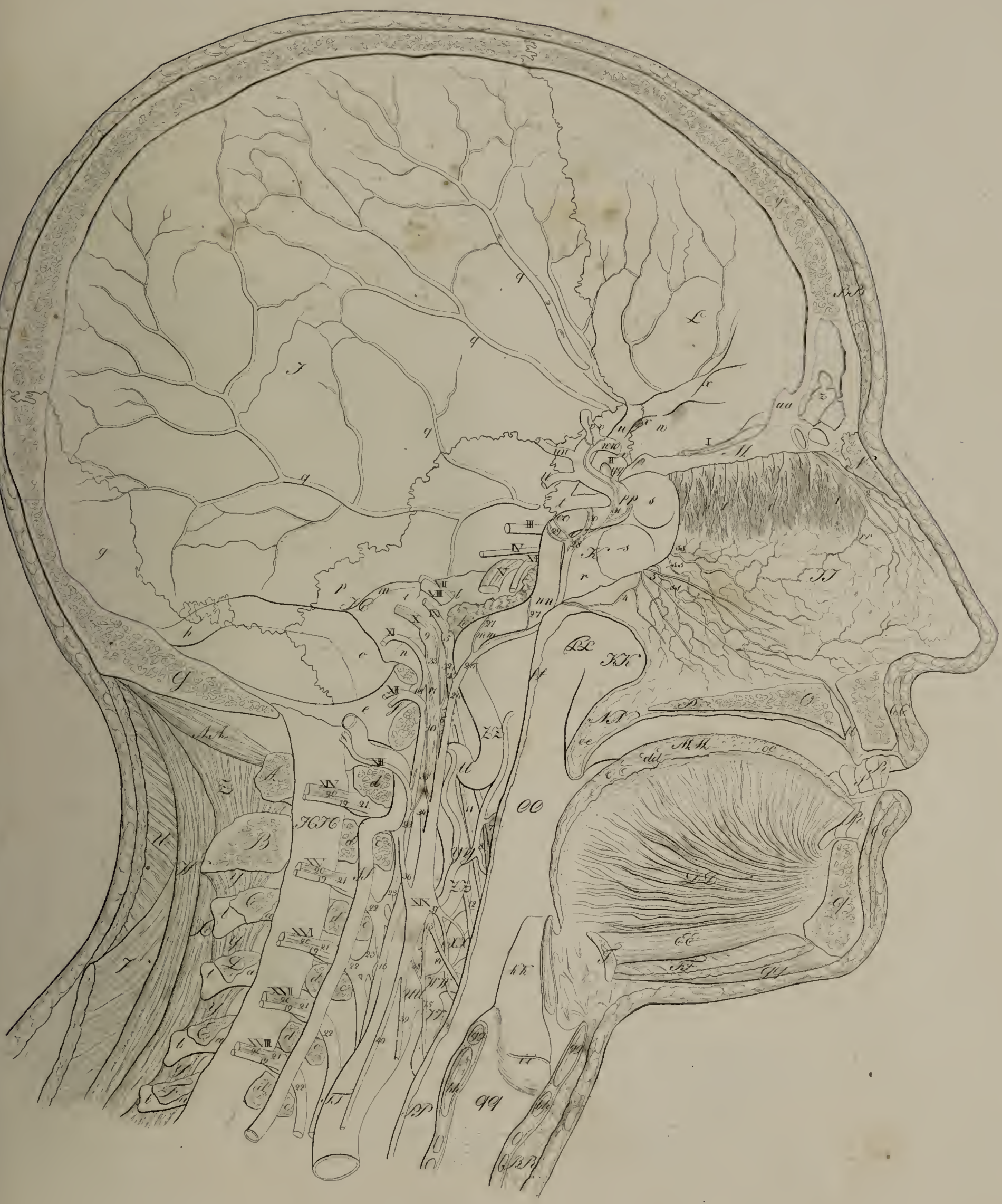

Friderici Arnoldi
icon. nervorum capitis.

C. Thiesi impressit. *Typis expressum Lipsiae.*

TABULA QUINTA.

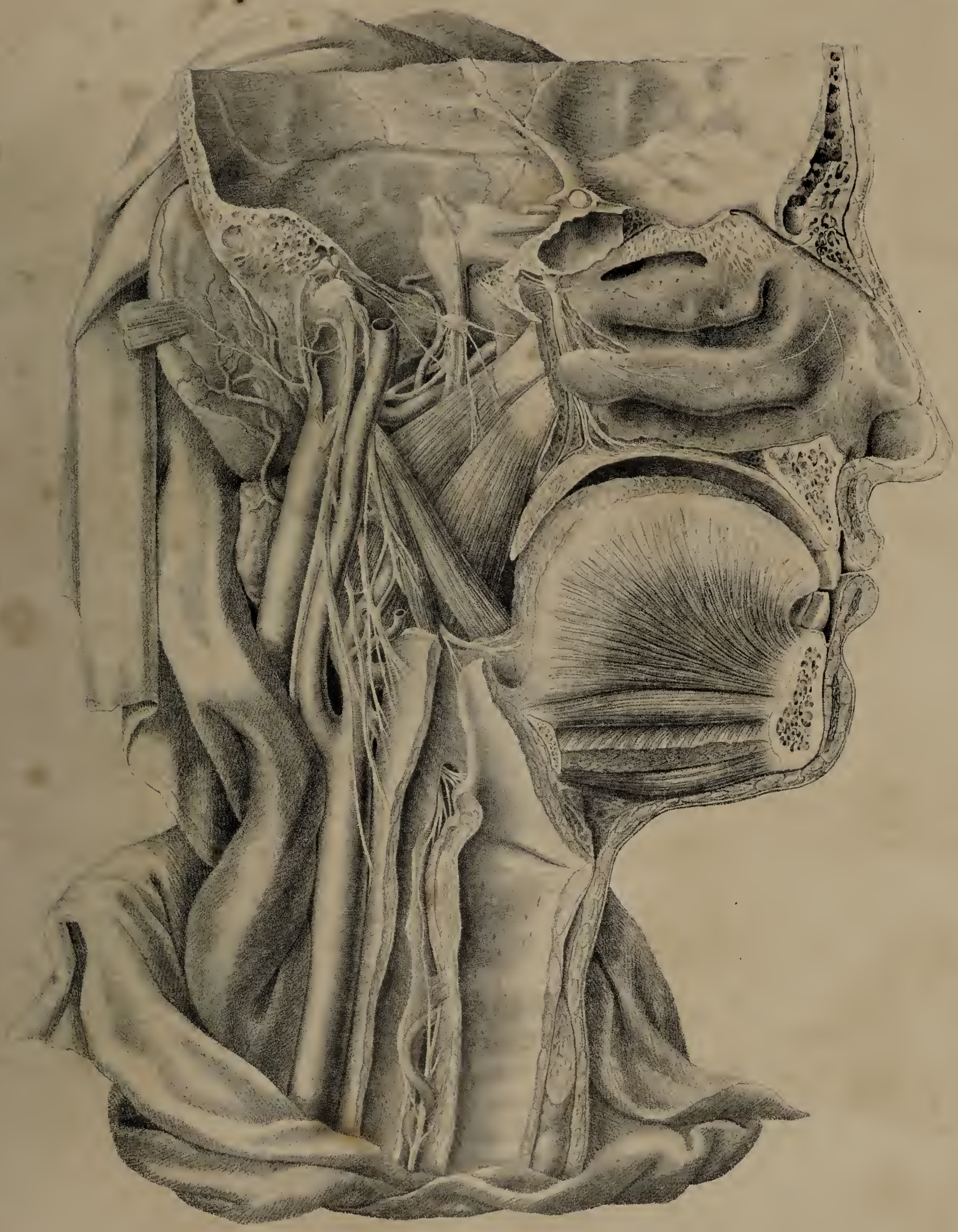

Friderici Arnoldi

icones nervorum capitis.

F. Wagner ad nat. et in lap. del.

TABULA QUINTA.

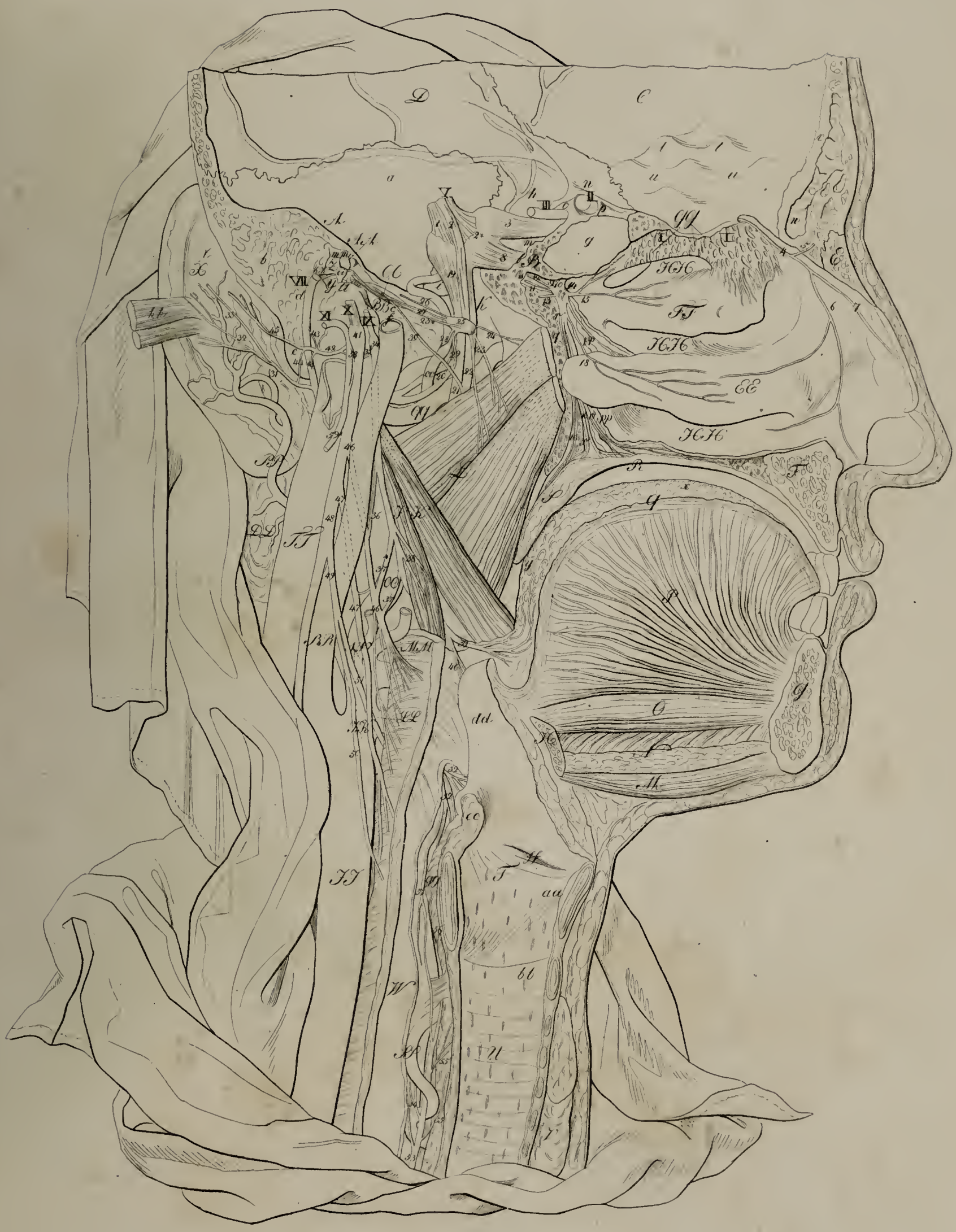

Friderici Arnoldi

icones nervorum capitis.

C. Thiese impressit *F. Wagner in lupsc.*

TABULA SEXTA.

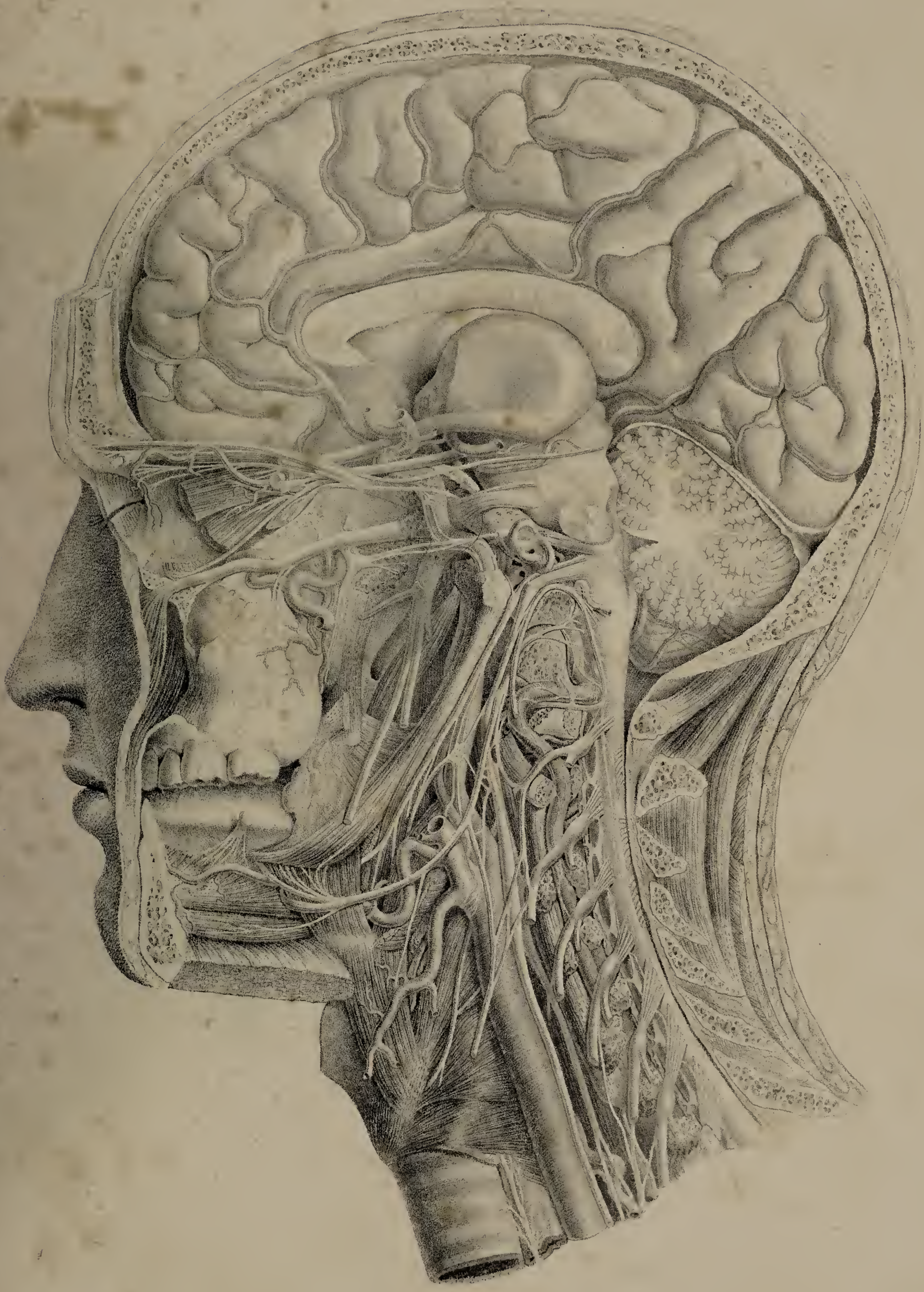

Friderici Arnoldi

icones nervorum capitis.

F. Wagner ad nat. et in lap. del.

TABULA SEXTA.

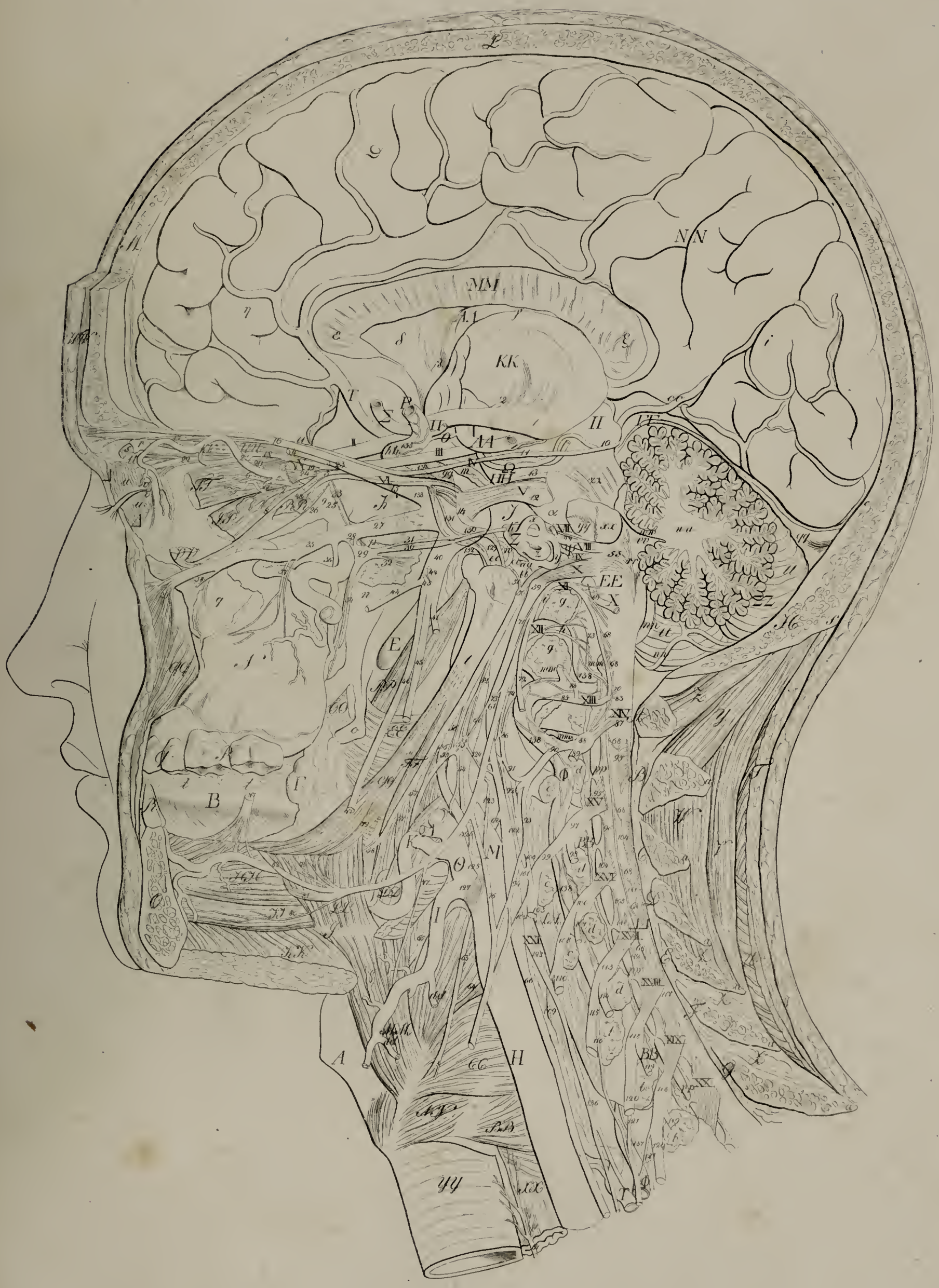

Friderici Arnoldi

icones nervorum capitis.

C. Thuae impressit. *F. H. Wagner in lap. fc.*

TABULA SEPTIMA.

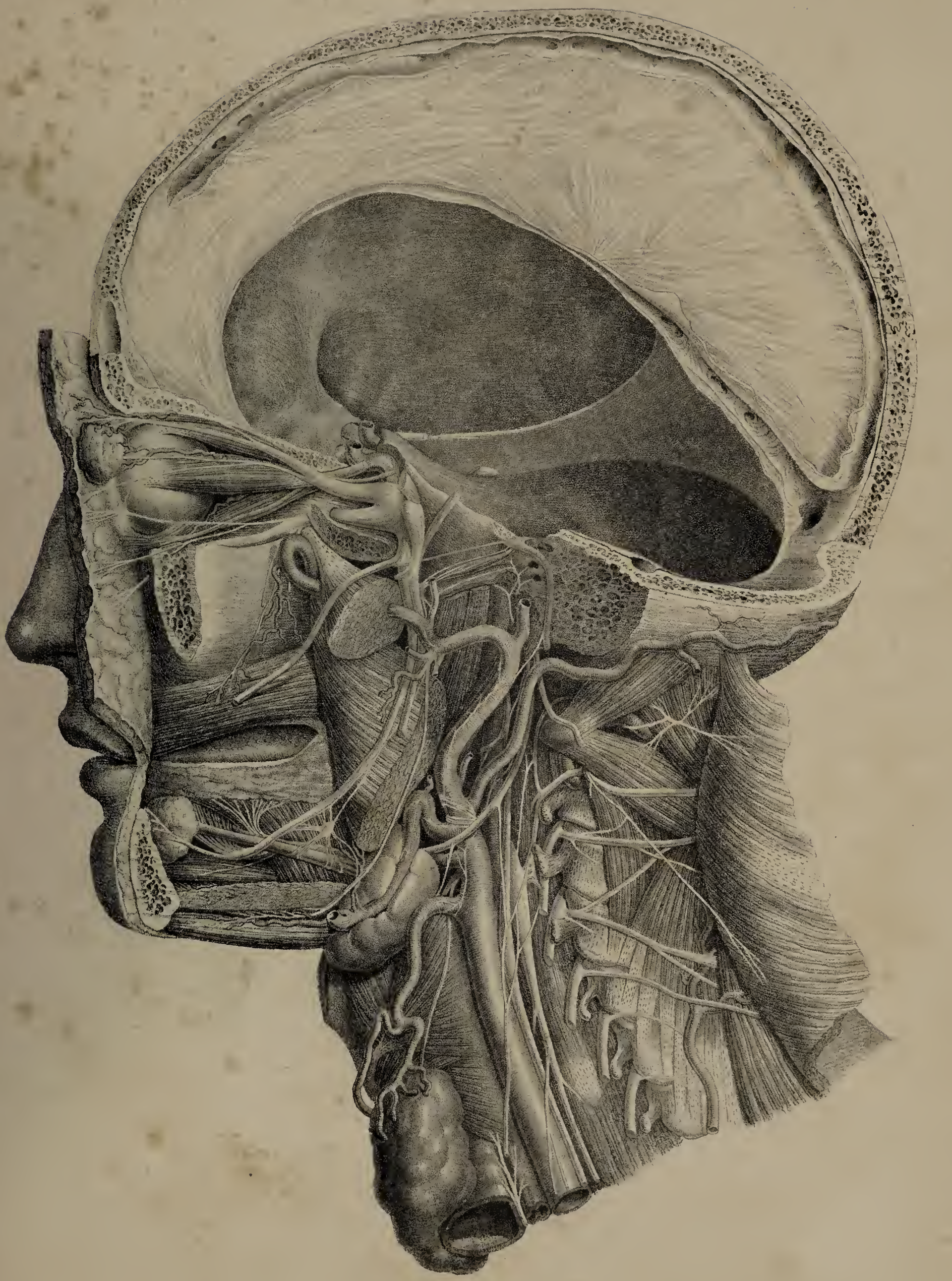

Friderici Arnoldi

nonus nervorum capitis.

C. Wagner ad nat. et in lap. del.

TABULA SEPTIMA.

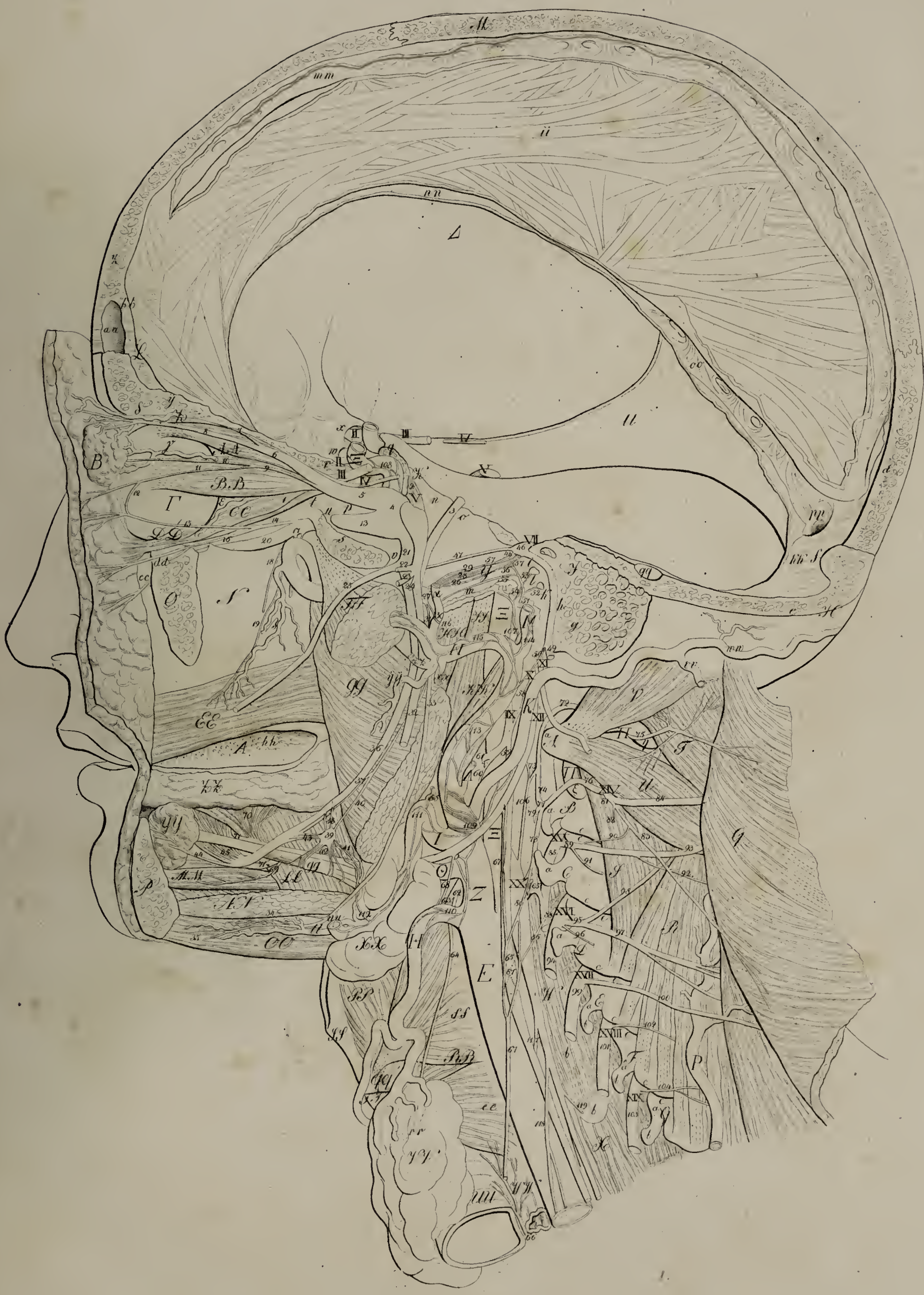

Friderici Arnoldi

icones nervorum capitis.

C. Thiesc impressit. *F. Wagner in lap. fc.*

TABULA OCTAVA.

Friderici Arnoldi

icones nervorum capitis.

F. Wagner ad nat. et in lap. del.

TABULA OCTAVA.

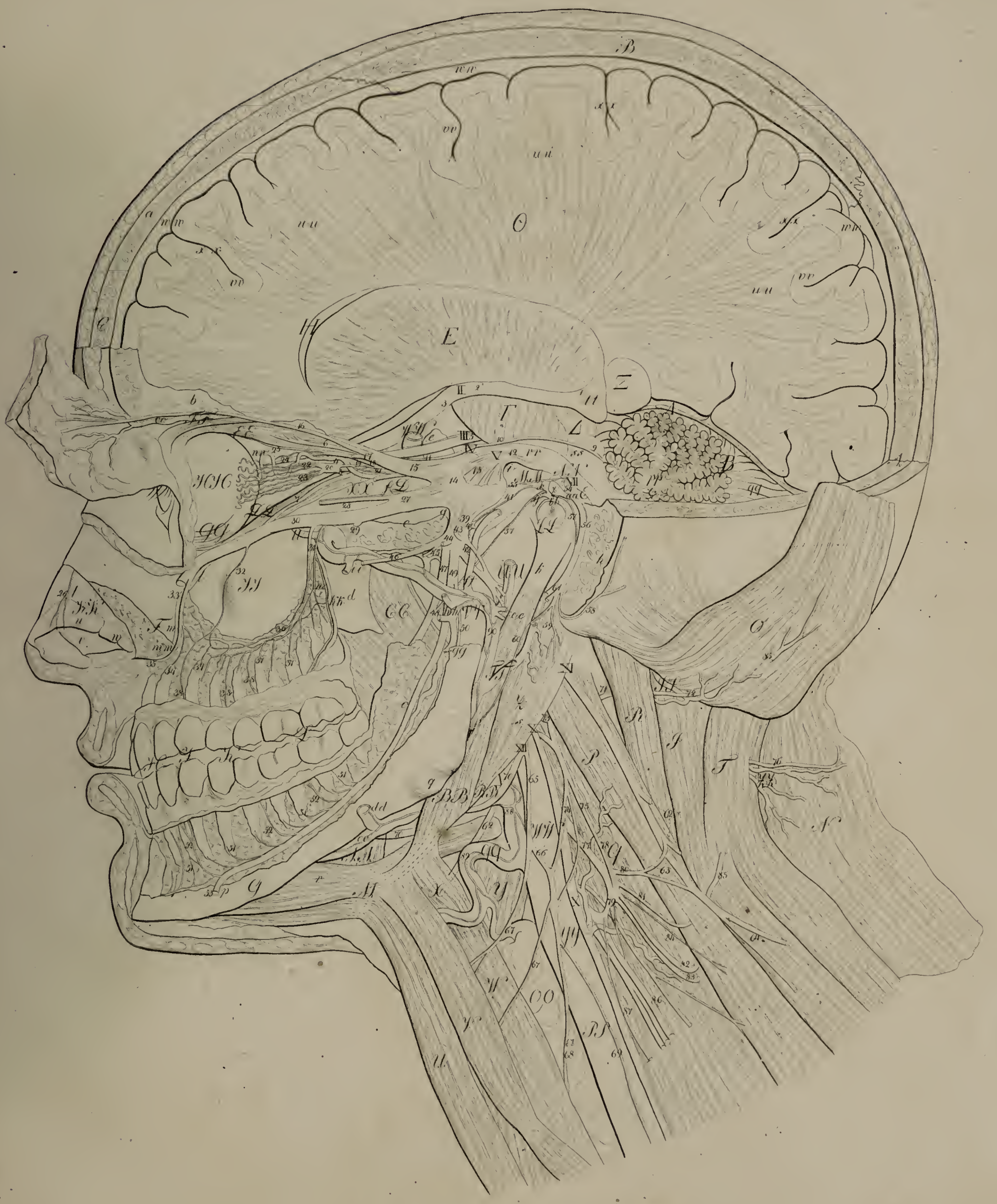

Friderici Arnoldi.

icones nervorum capitis.

C. Thiese impressit. *F. Wagner in lap. fe.*

TABULA NONA.

Friderici Arnoldi
icones nervorum capitis.

F. Wagner ad nat. et in lap. del.

TABULA NONA.

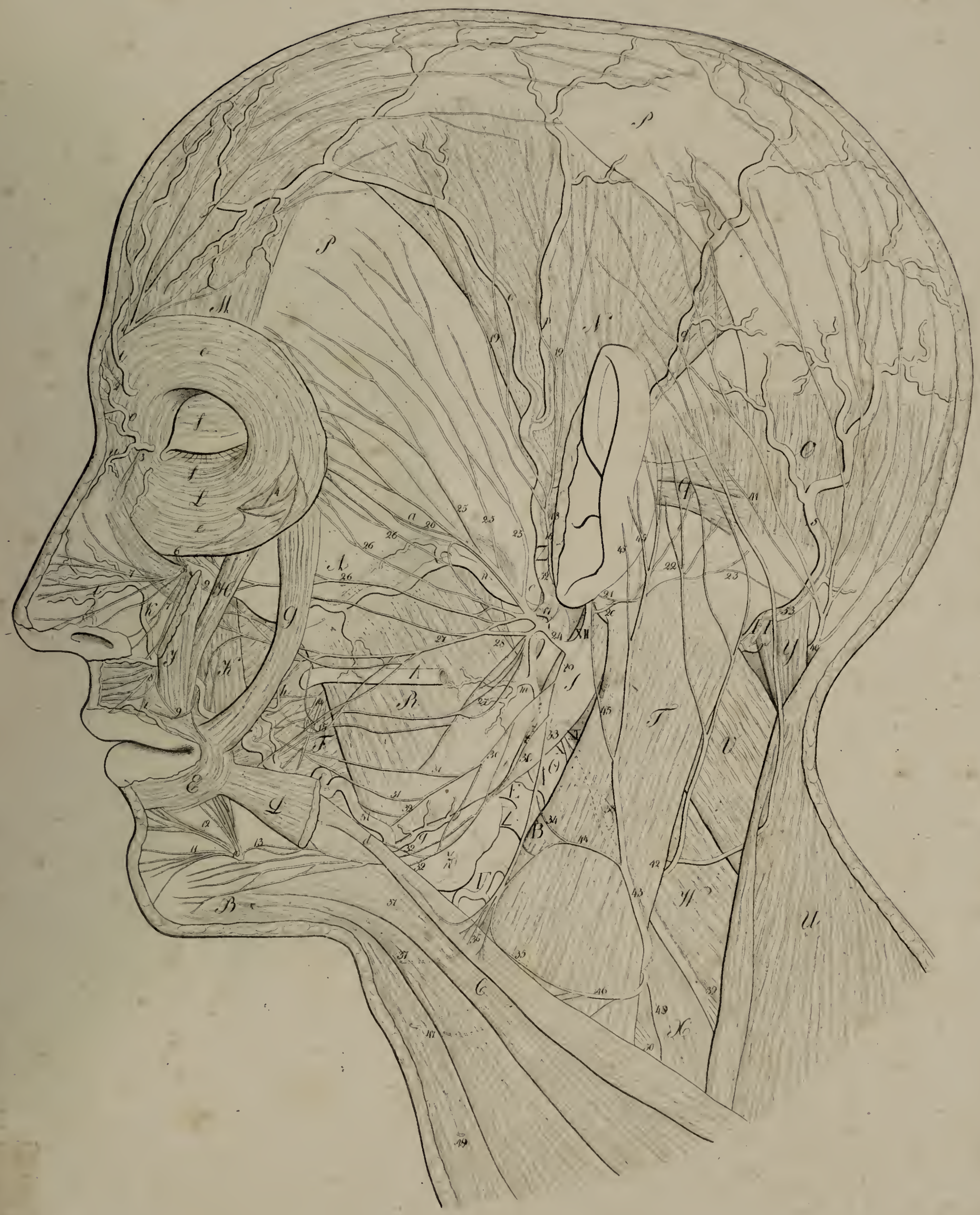

Friderici Arnoldi.

icones nervorum capitis.

C. Haase impressit. *F. Wagner in lap. fe.*

12983

FS

030/576

E